

La Vulve : cette inconnue

Camille DURAND (MD) – Gynécologue Obstétricienne - Sexologue, CHU Rennes

Florence POIZEAU (MD, PhD) – Dermatologue, CHU Rennes

Sandra LY (MD) – Dermatologue, Bordeaux

Jean LEVÊQUE (MD, PhD) – Gynécologue Obstétricien, CHU Rennes

Lobna OULDAMER (MD, PhD) – Chirurgienne Gynécologue, CHU Tours

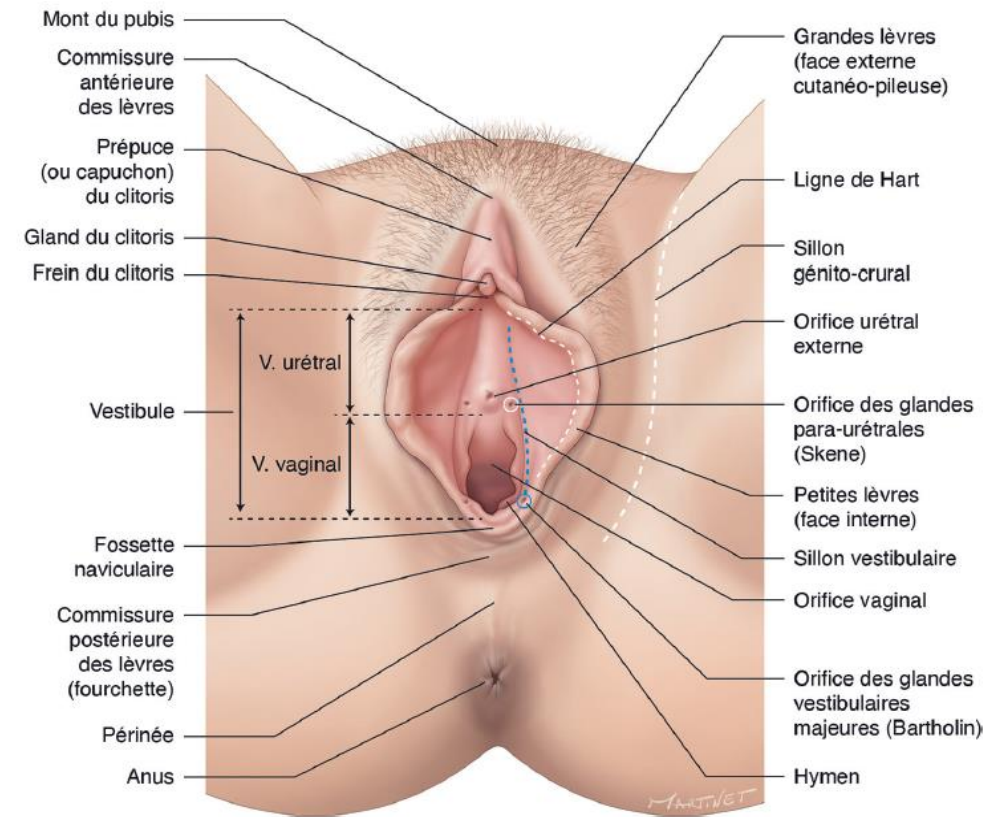
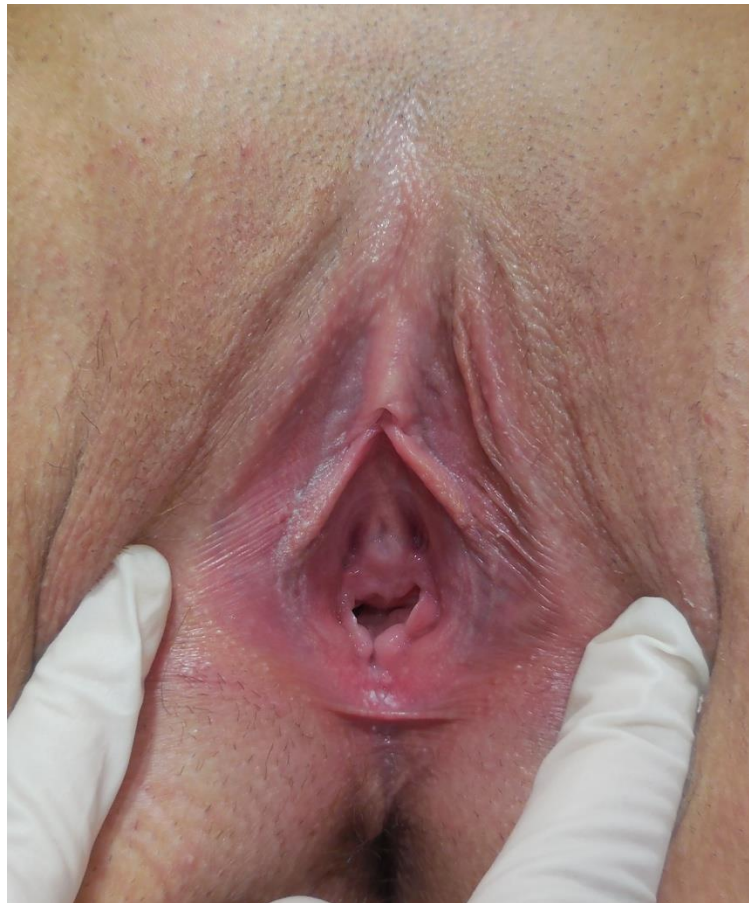



Présentation de l'atelier

- Introduction :
 - La vulve : un revêtement cutané comme un autre ?
 - La vulve : la réponse sexuelle
 - La vulve : l'éternelle oubliée ?
- Cas cliniques inter-actifs : P1 + P2
 - Présentation de chaque cas par un.e participant.e
 - Réponses libres des participants.es
 - Regards croisés dermato / sexo / gynéco
- Florilèges de lésions
- Conclusions avec la salle

La vulve : un revêtement cutané raffiné



La vulve : un revêtement cutané comme un autre ?

La vulve : toutes les peaux en une !

- De la peau pileuse et glabre
- De la peau épaisse et fine, plasticité particulière
- Des annexes pilo-sébacées et sudorales
- De l'innervation sensitive

Et pas seulement !

- De la muqueuse : le vestibule
- Des organes érectiles : le clitoris, les petites lèvres
- Des glandes vulvo-vaginales

Replis cutanés

Peau - ½ muqueuse – muqueuse

Rôle protecteur

Clitoris – Vagin

Méat urétral

Rôle sexuel

Lubrification

Excitation

Vignette Clinique

F 26 ans

Depuis 6 ans

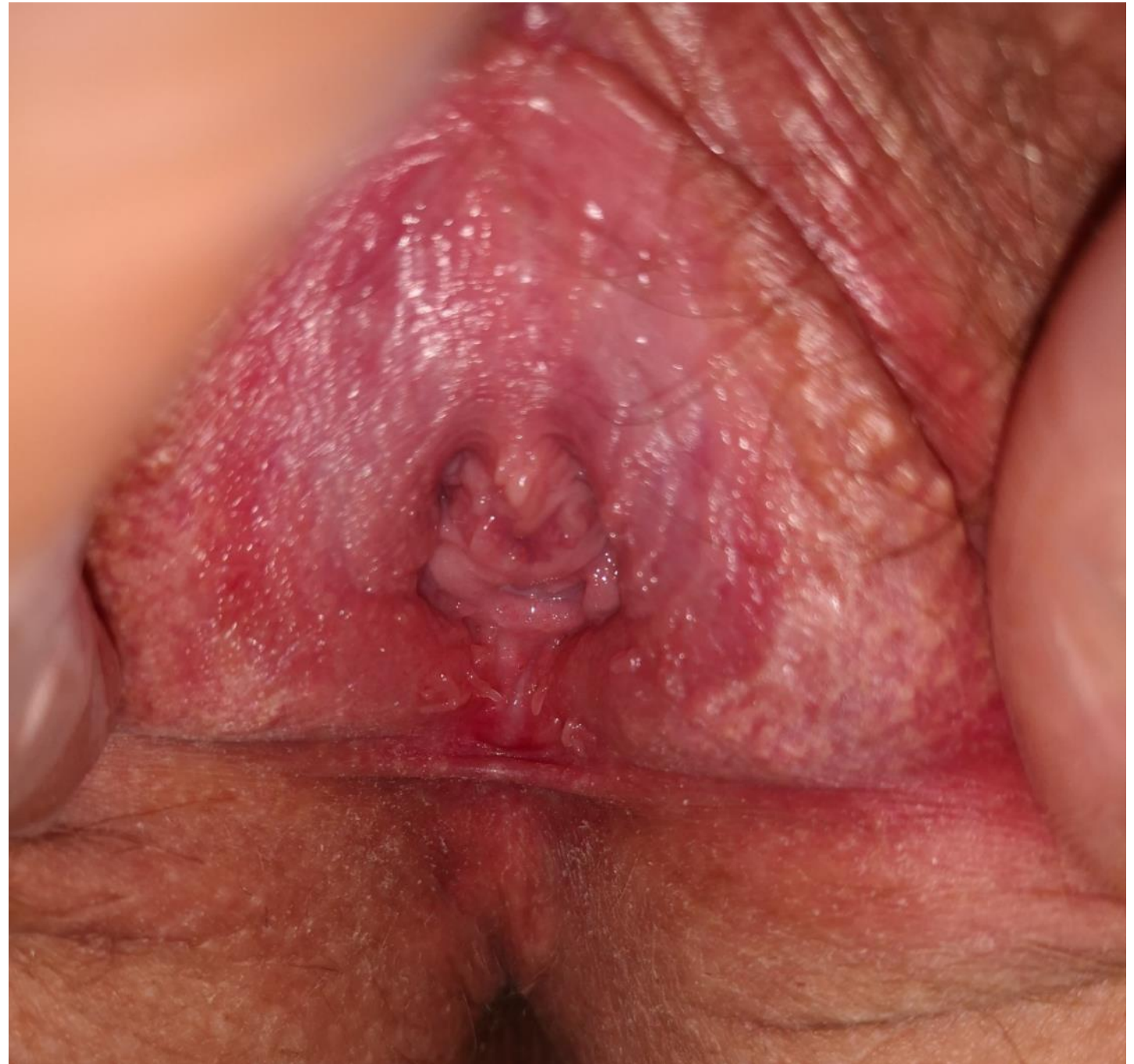Douleurs et brûlures vulvaires

Sans prurit

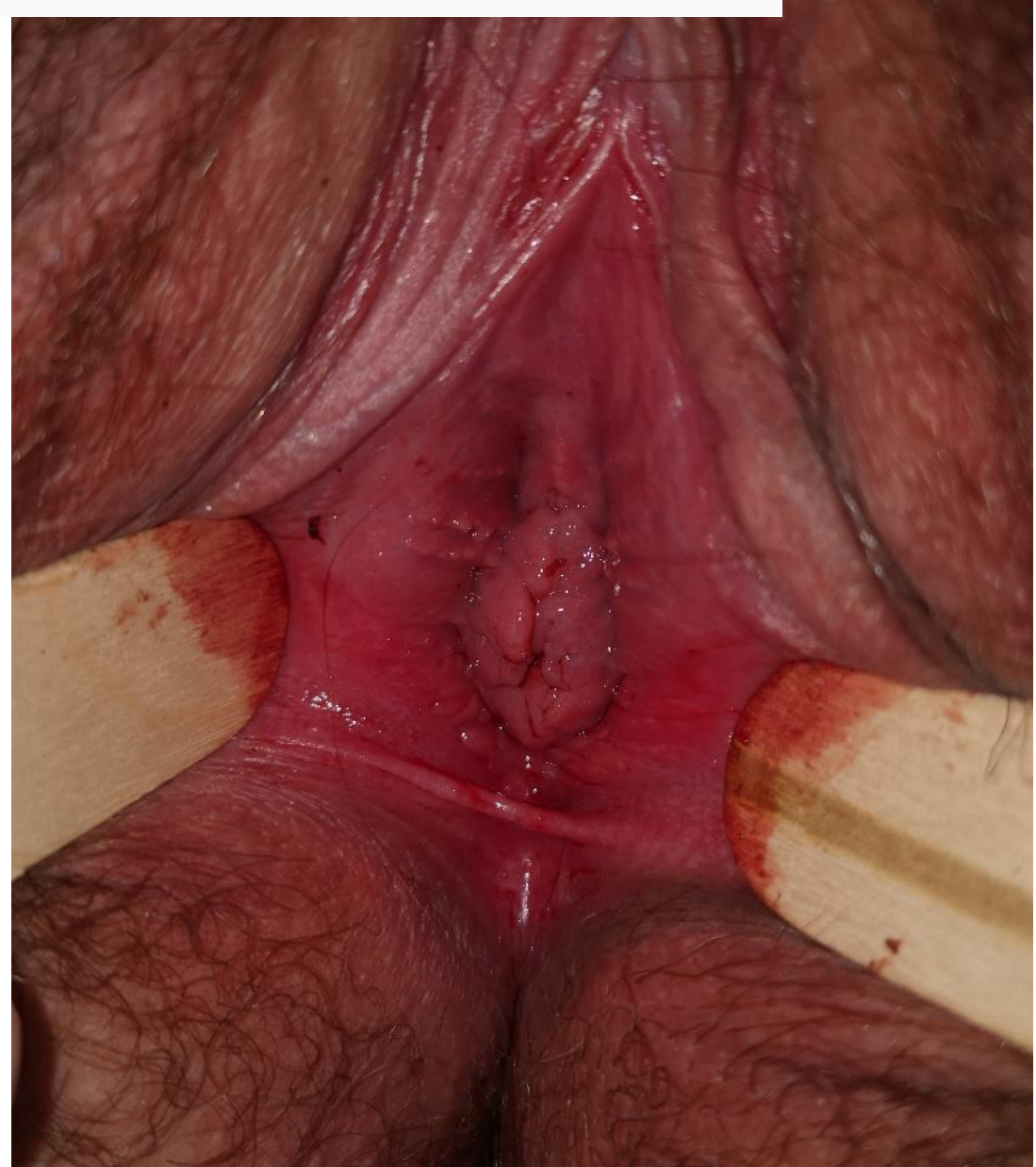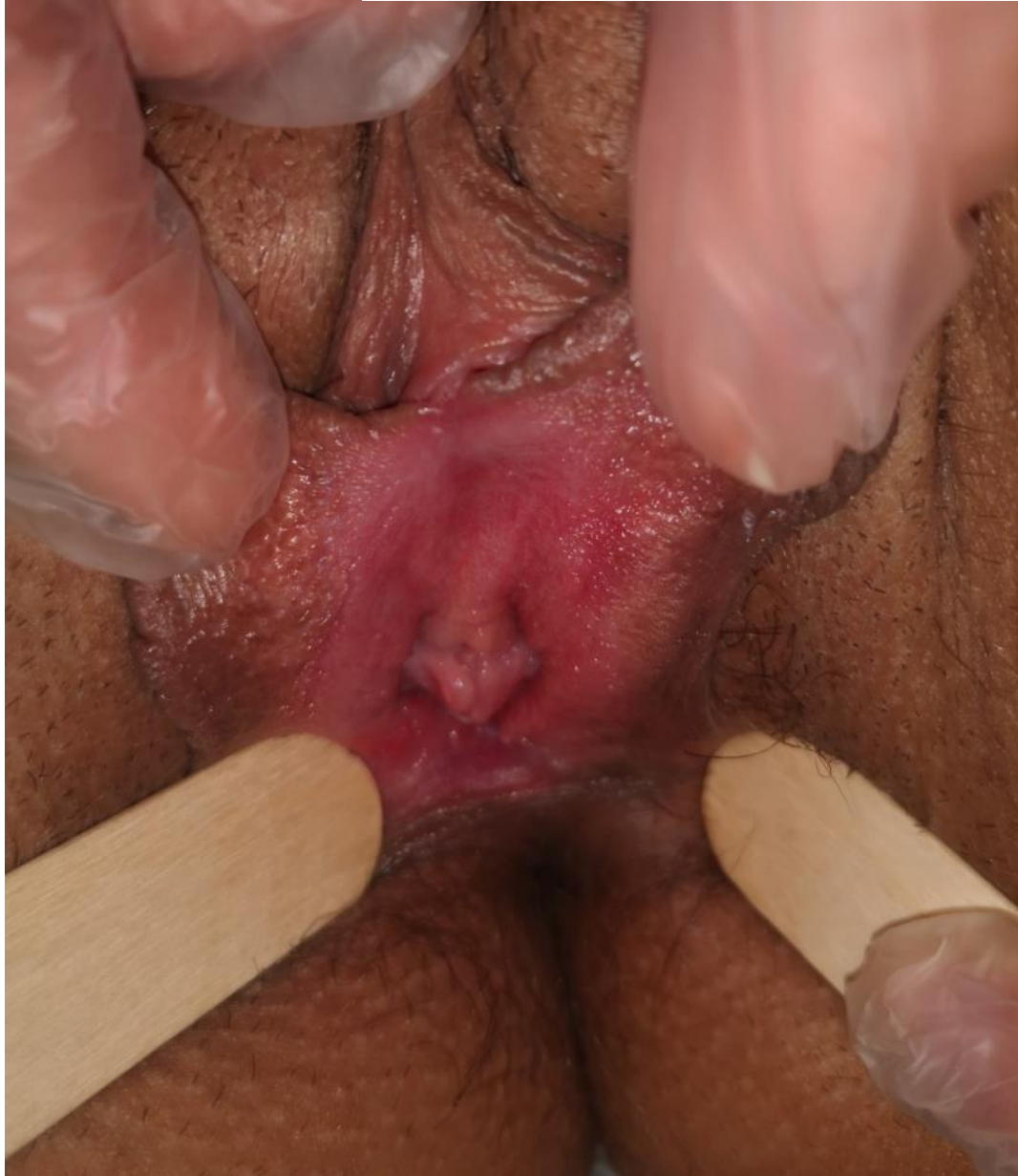Ne porte plus de culotte ni de pantalon

N'arrive pas à avoir de rapports

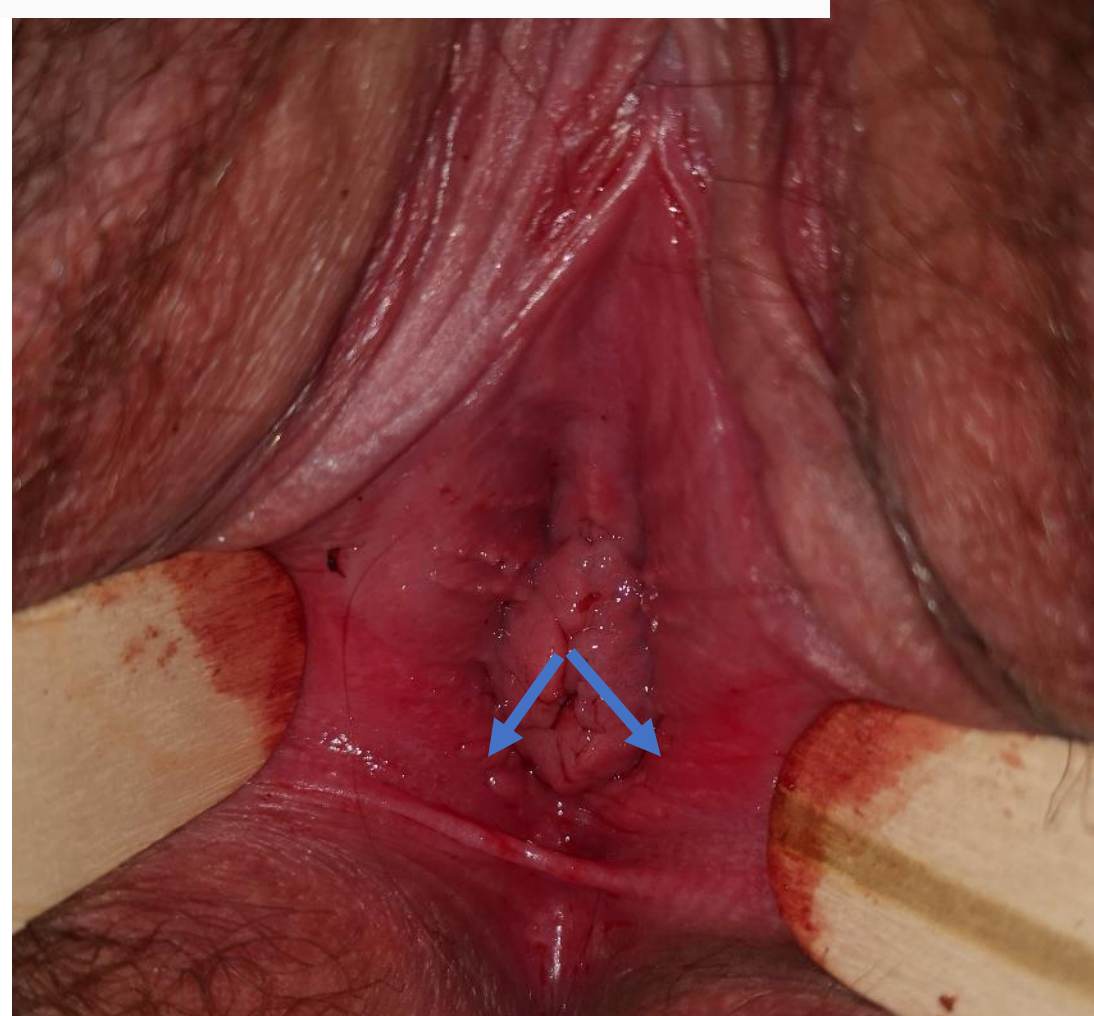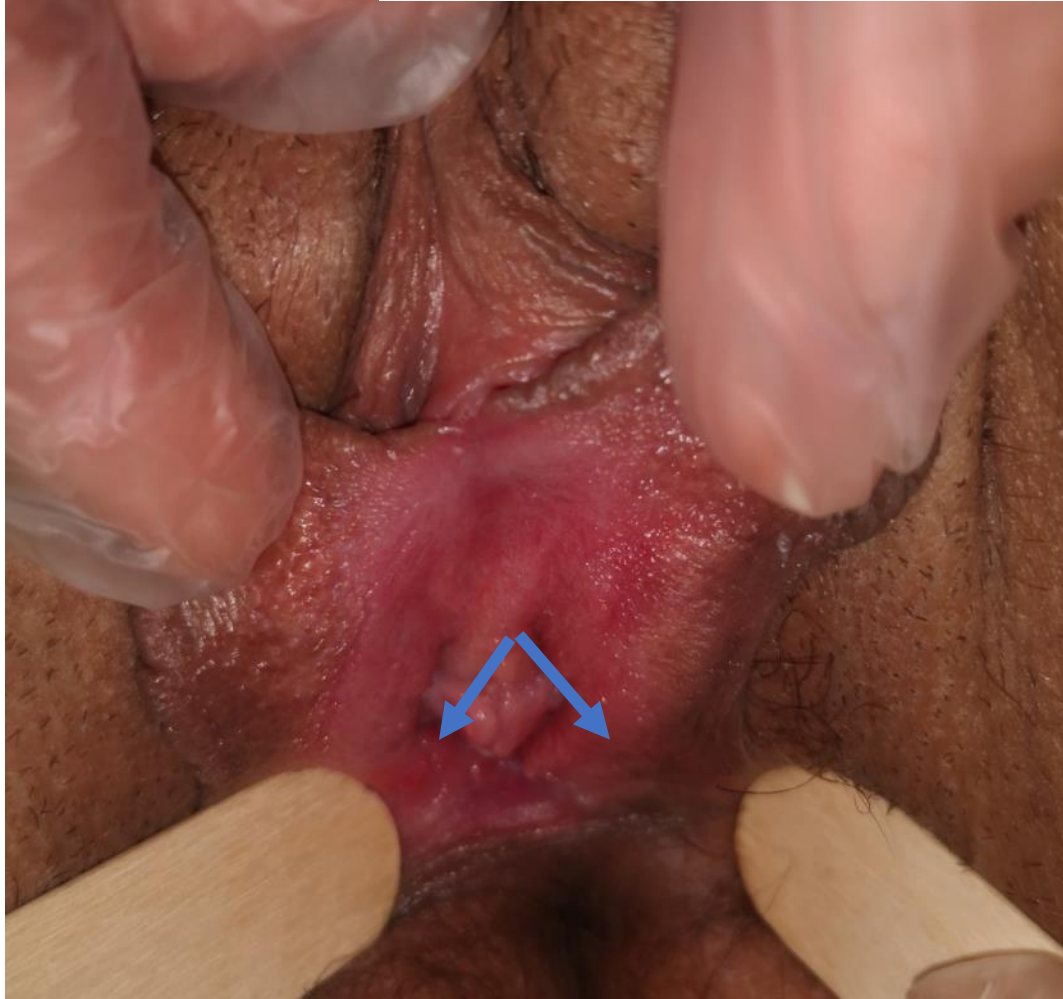Adressée pour condylomes de la fourchette



Papillomatose vestibulaire physiologique

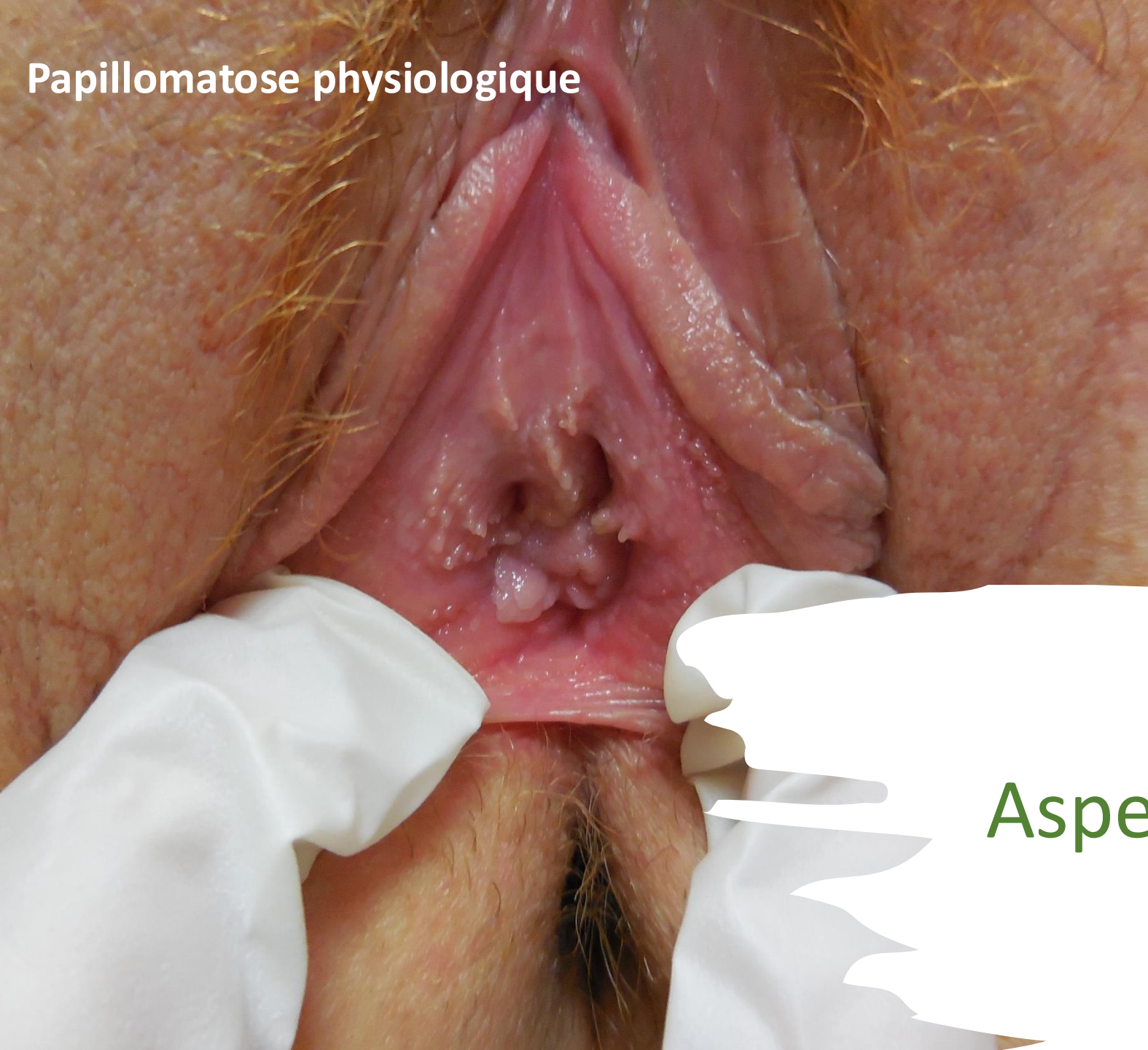

Papillomatose vestibulaire physiologique

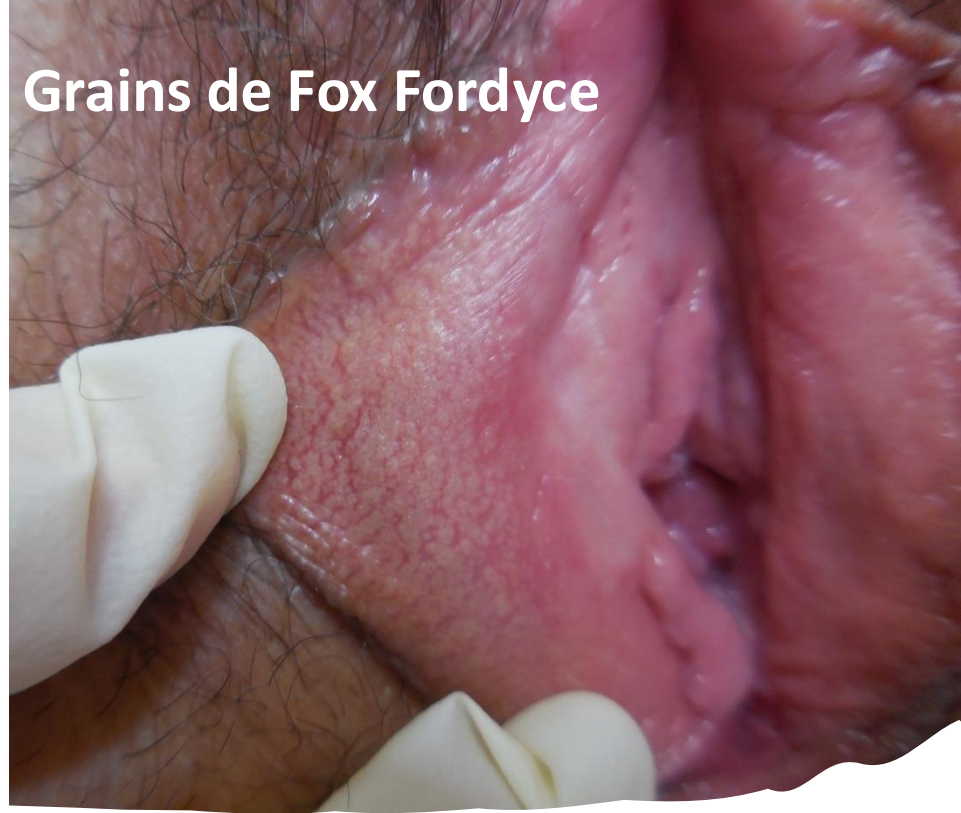

Douleurs des vulvodynies

Papillomatose physiologique

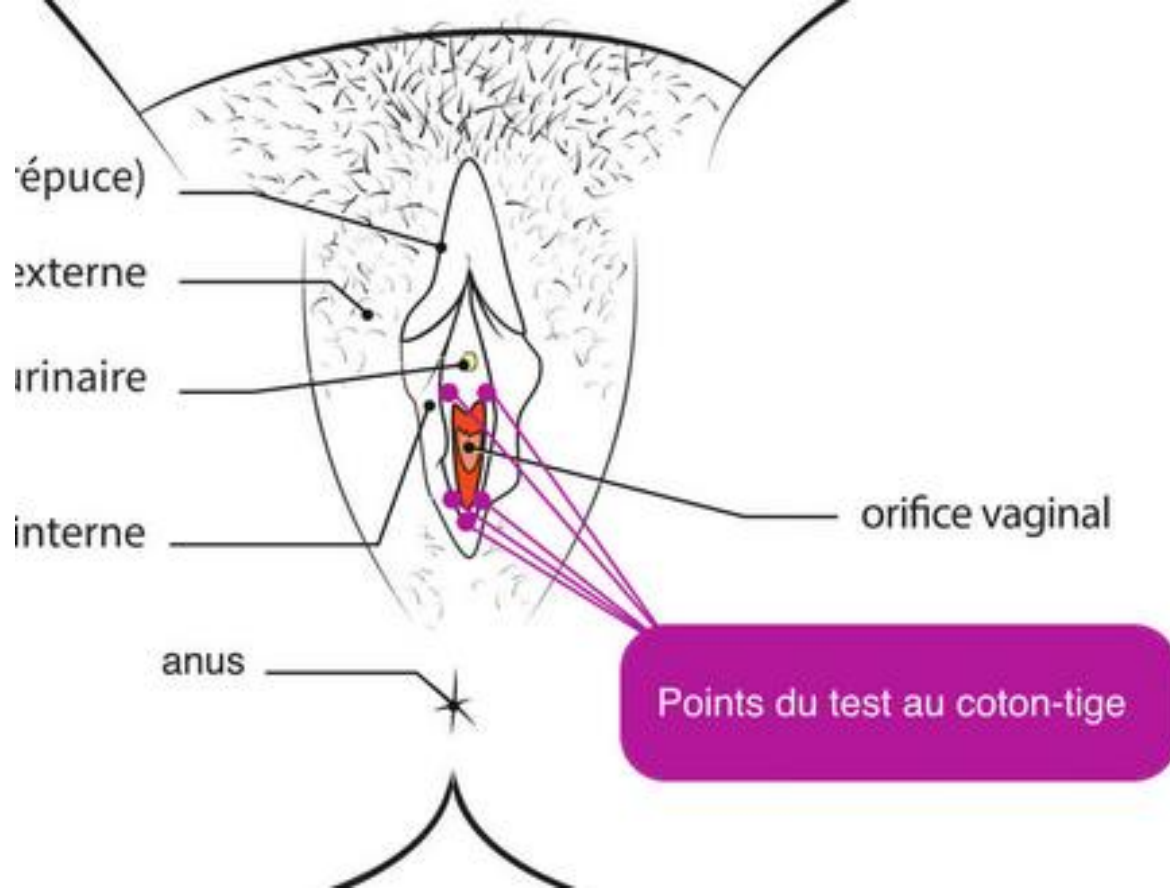


Grains de Fox Fordyce



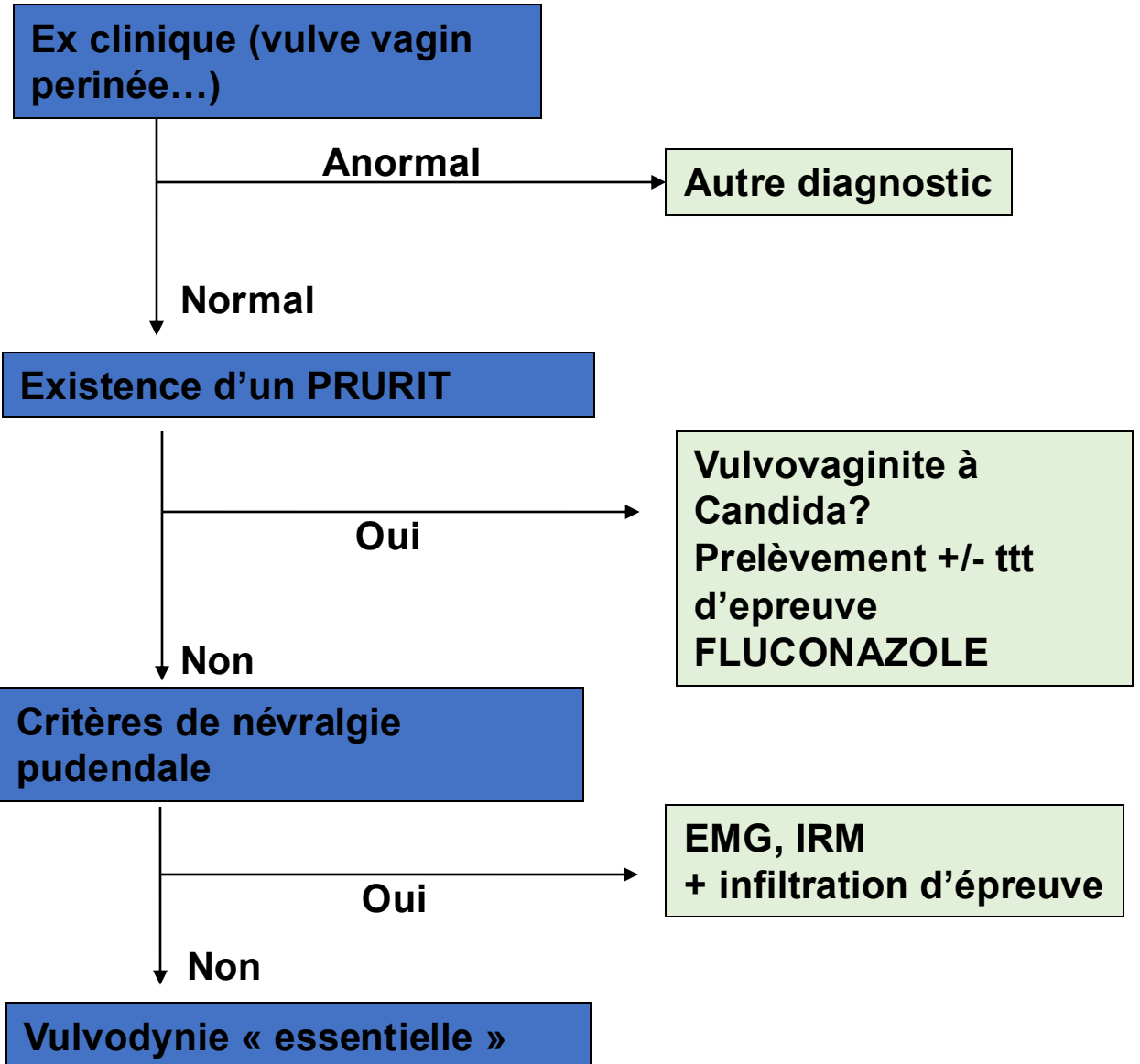
Aspects Physiologiques

Vulvodynies / vestibulodynies



Critères indispensables (critères de Nantes)

- Douleurs dans le **territoire du nerf pudendal** (de l'anus au clitoris)
- Douleurs **prédominant en position assise**
- Douleurs qui ne éveillent pas la nuit
- Absence de déficit sensitif objectif
- **Bloc diagnostique du nerf pudendal positif**



Ordonnance type kiné vulvodynies primaires

Faire pratiquer par kinésithérapeute, une rééducation périnéale dans le cadre de vestibulodynies primaires

1 à 2 fois par semaine selon évaluation par kiné.

Coordonnées

24 boulevard

Tours

068

Annuaire de praticiens : <http://www.lesclesdevenus.org/>

“Vaginisme et vulvodynies ne sont pas des fatalités !”

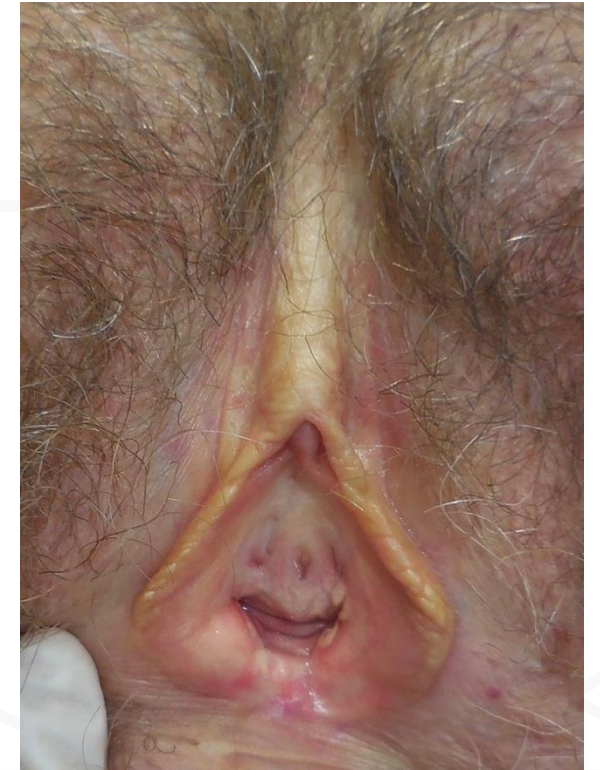
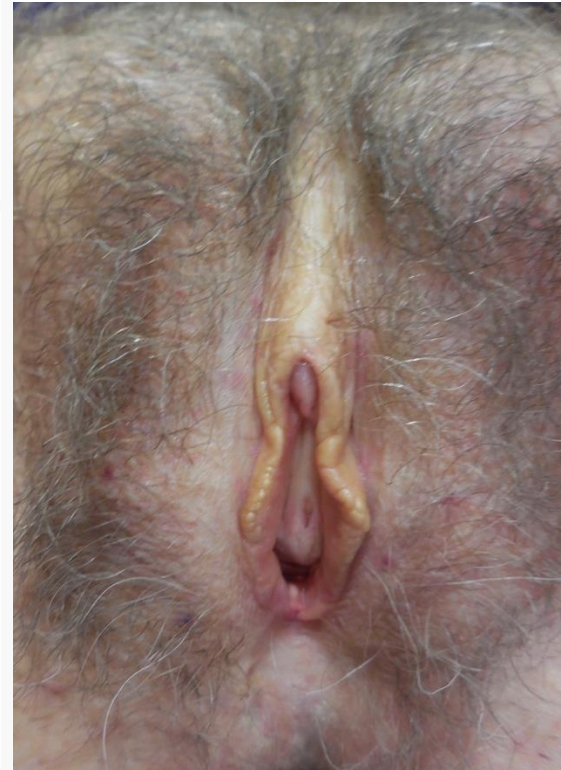
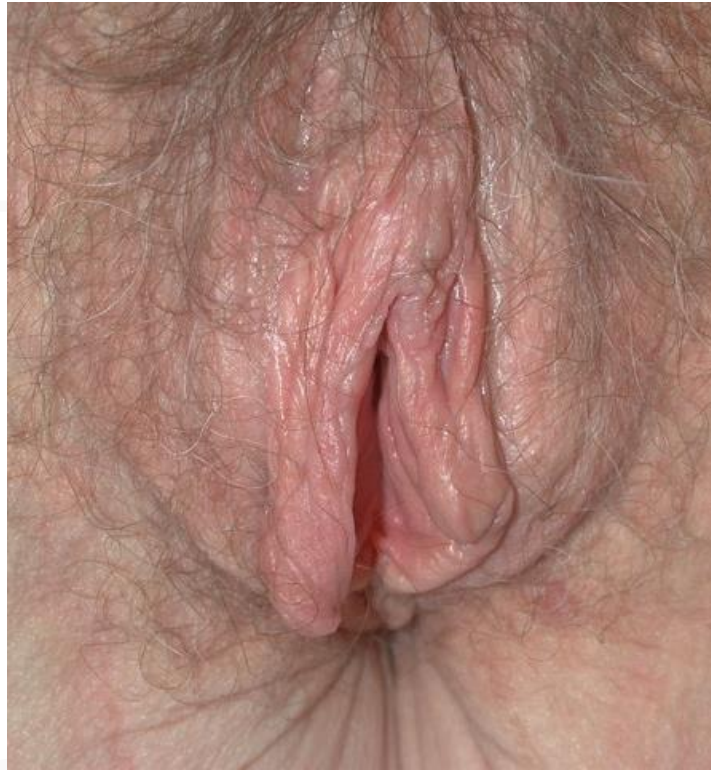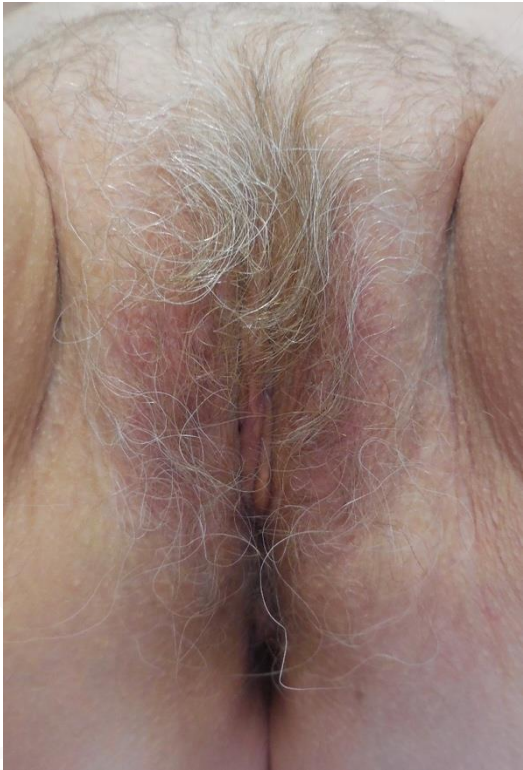
Lors de vos rapports sexuels, **la pénétration est impossible** ou très douloureuse ? Ces douleurs intimes s’immiscent dans votre quotidien et vos relations amoureuses ?

Vous souffrez de **dyspareunie**, un terme qui désigne l’ensemble des douleurs ressenties pendant ou après des rapports sexuels. On considère que 20% des femmes en souffrent à un moment de leur vie.

Vaginisme, vulvodynie... Les Clés de Vénus est une association de patientes, créée pour réduire les tabous qui entourent les douleurs sexuelles féminines, et pour aider les femmes et leurs partenaires dans leur parcours de guérison.



La vulve : un revêtement qui vieillit...



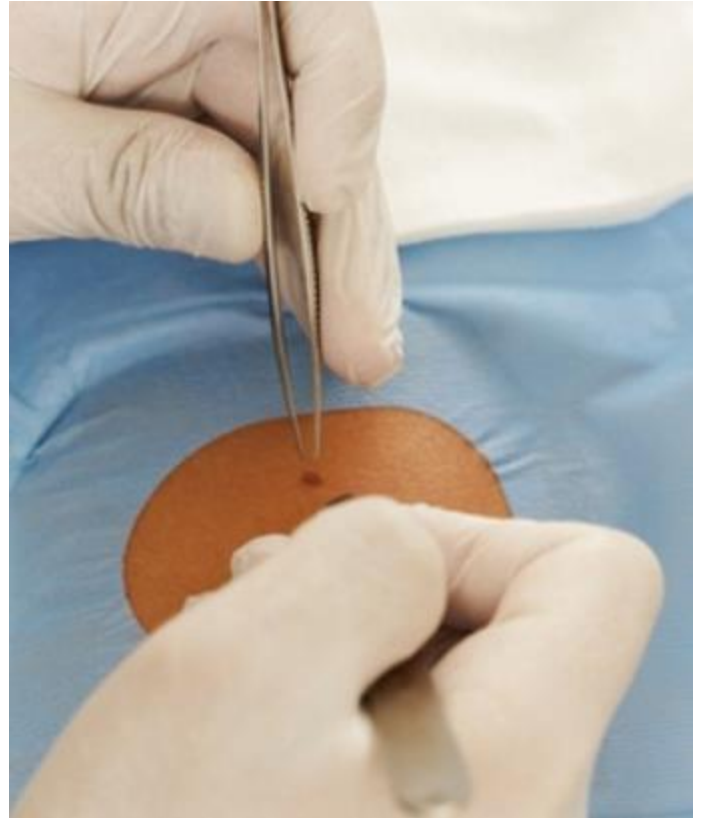

Vulva Terra Incognita Est...

Mal connue des patientes

Mal explorée par les médecins

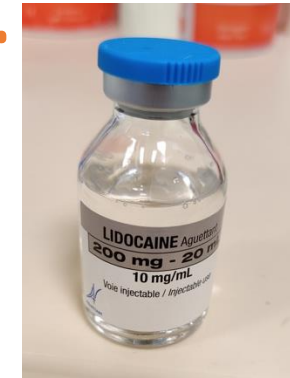
Non enseignée

... Si vous ne savez pas, alors

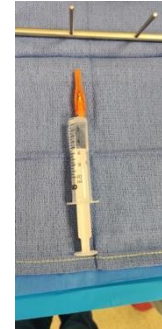

Biopsier la vulve : matériel

- Compresses
- Bétadine
- Champ + Gants stériles
- Pré-anesthésie gel (Emla) ou spray
- Bétadine
- Anesthésie sous cutanée



Xylocaïne 1% ou 2%

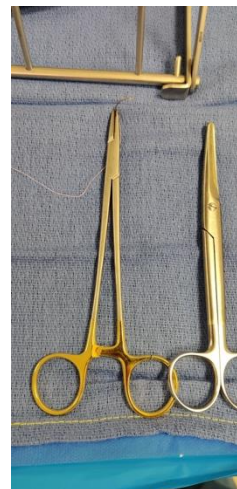

Seringue de 10cc +
aiguille sous-cutanée

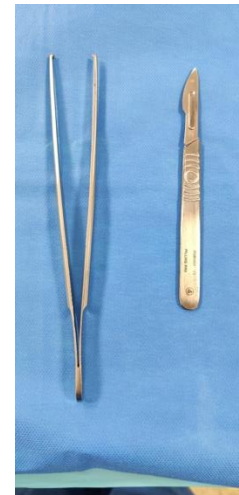Biopsie au PUNCH



PUNCH 3,5mm



Ciseaux ou lame



Porte aiguille ou pince

(sous sachet ou kit de suture)

SUTURE



Fil résorbable rapide
3/0 ou 4/0

Vignette Clinique

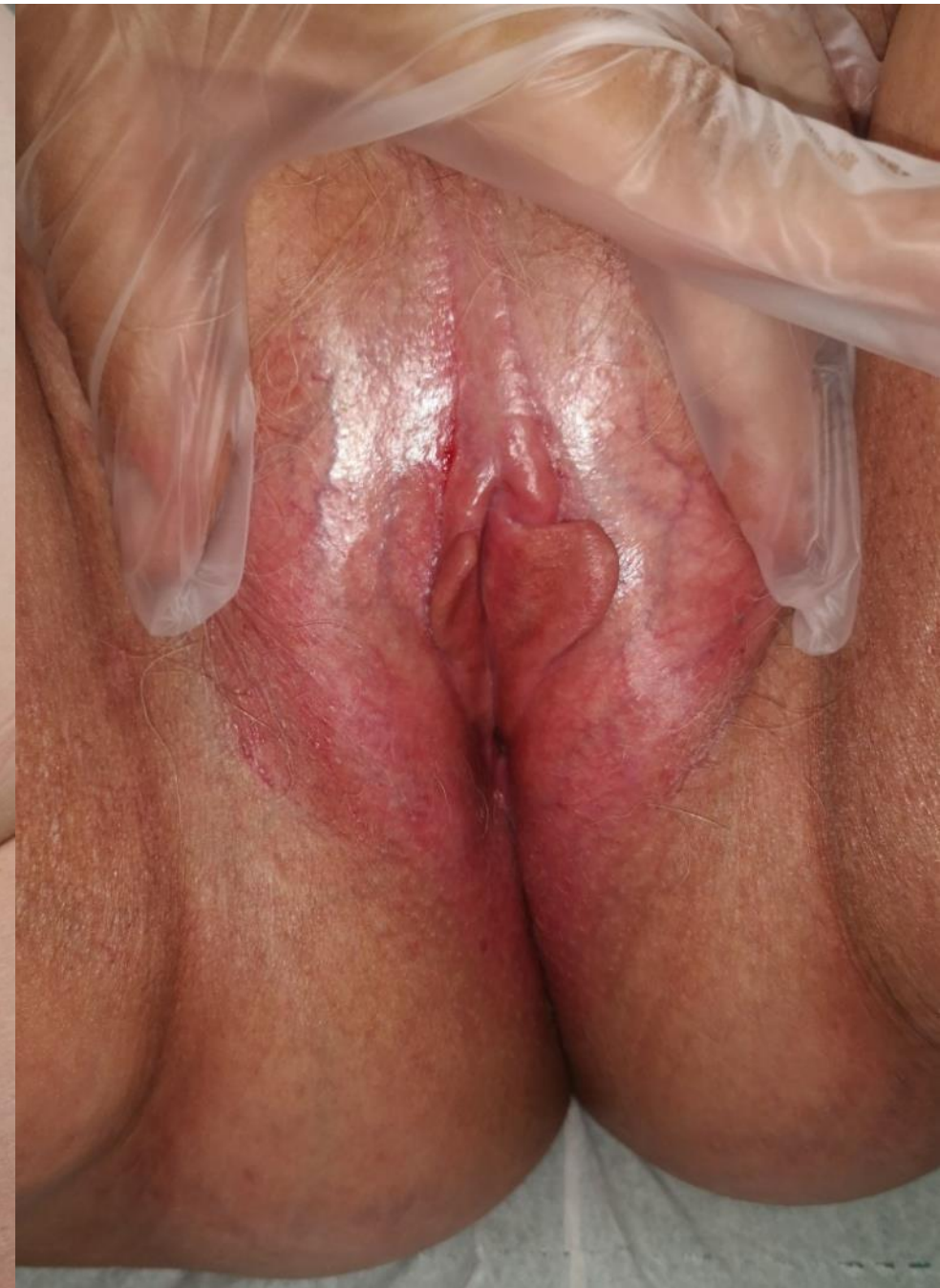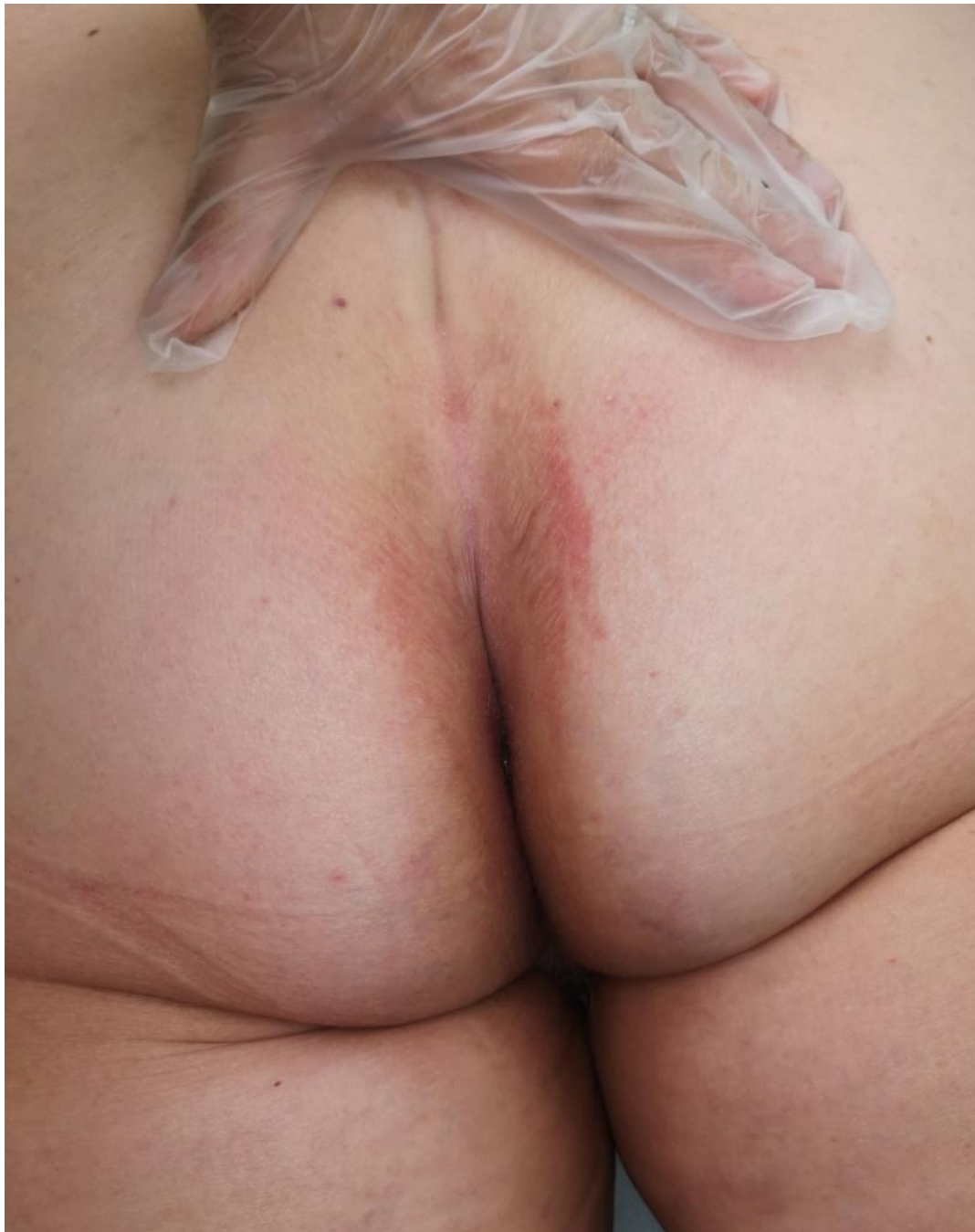F 61 ans

Diabète

Prurit depuis un an

aggravation lors des rapports

Traitements locaux multiples (Amycor, Dermoval, Trophicreme, Cicalfate) : echec



Hypothèse?

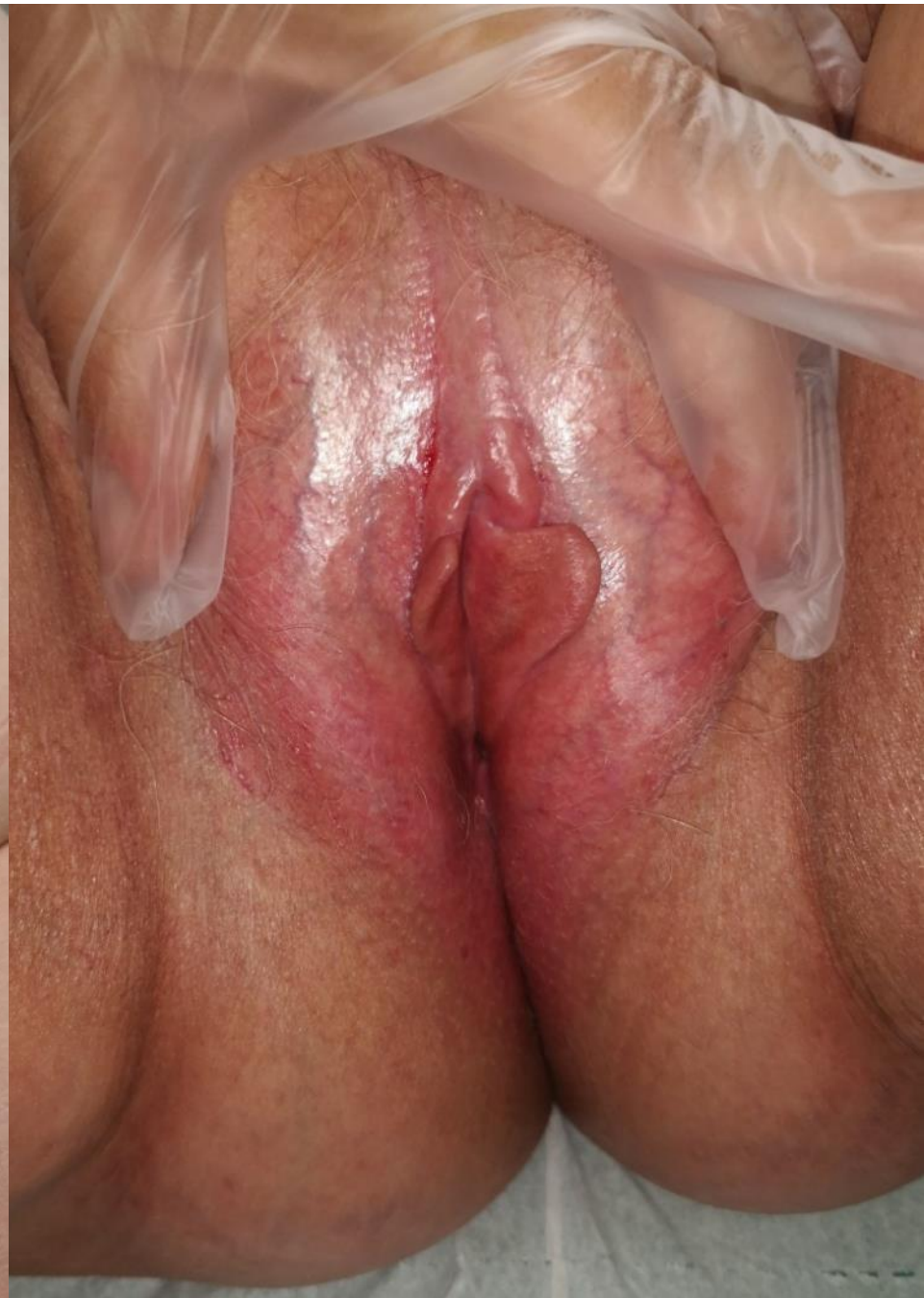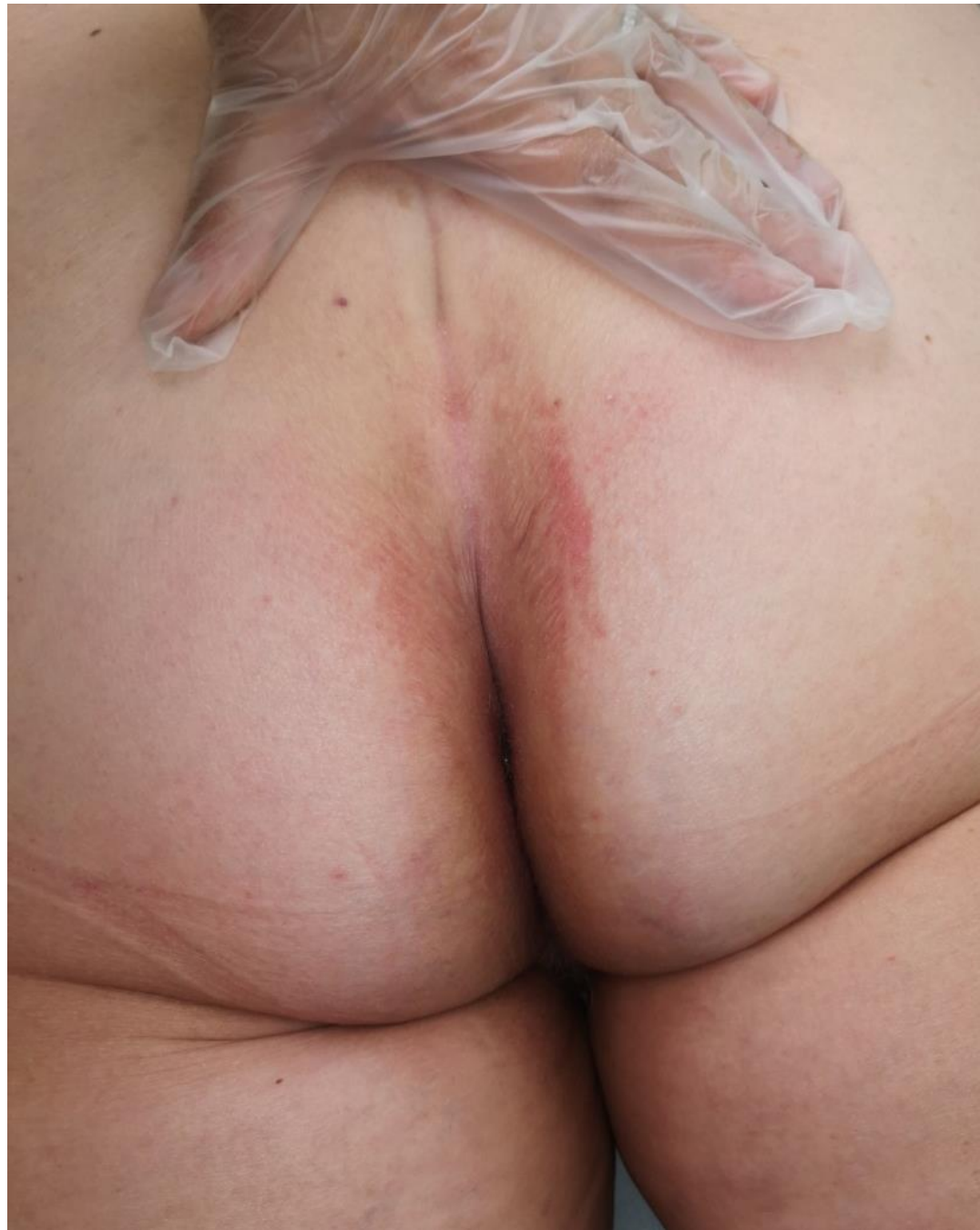
A- candidose

B- psoriasis

C- eczéma

D- lichen scléreux

E- ménopause



Hypothèse?

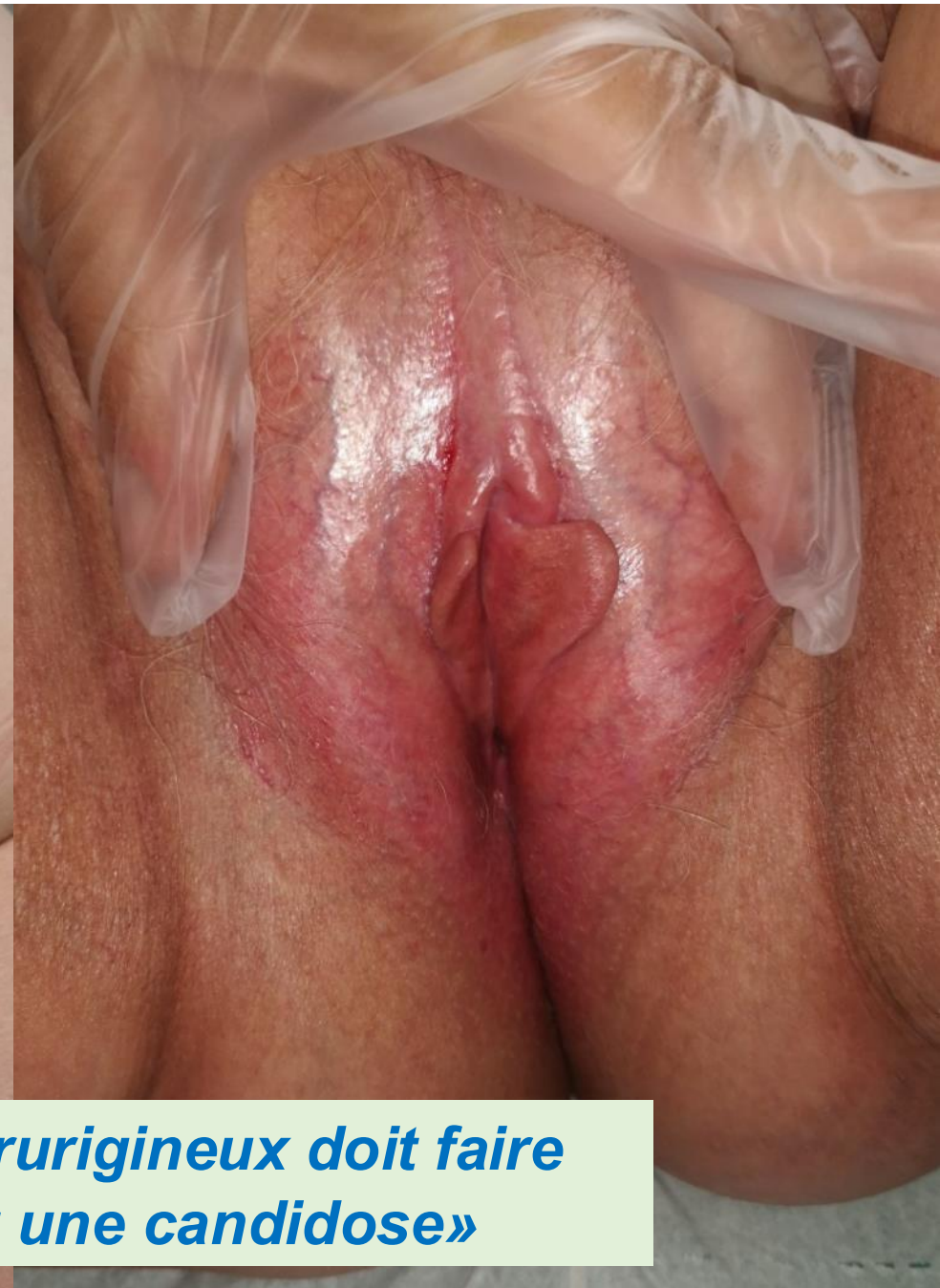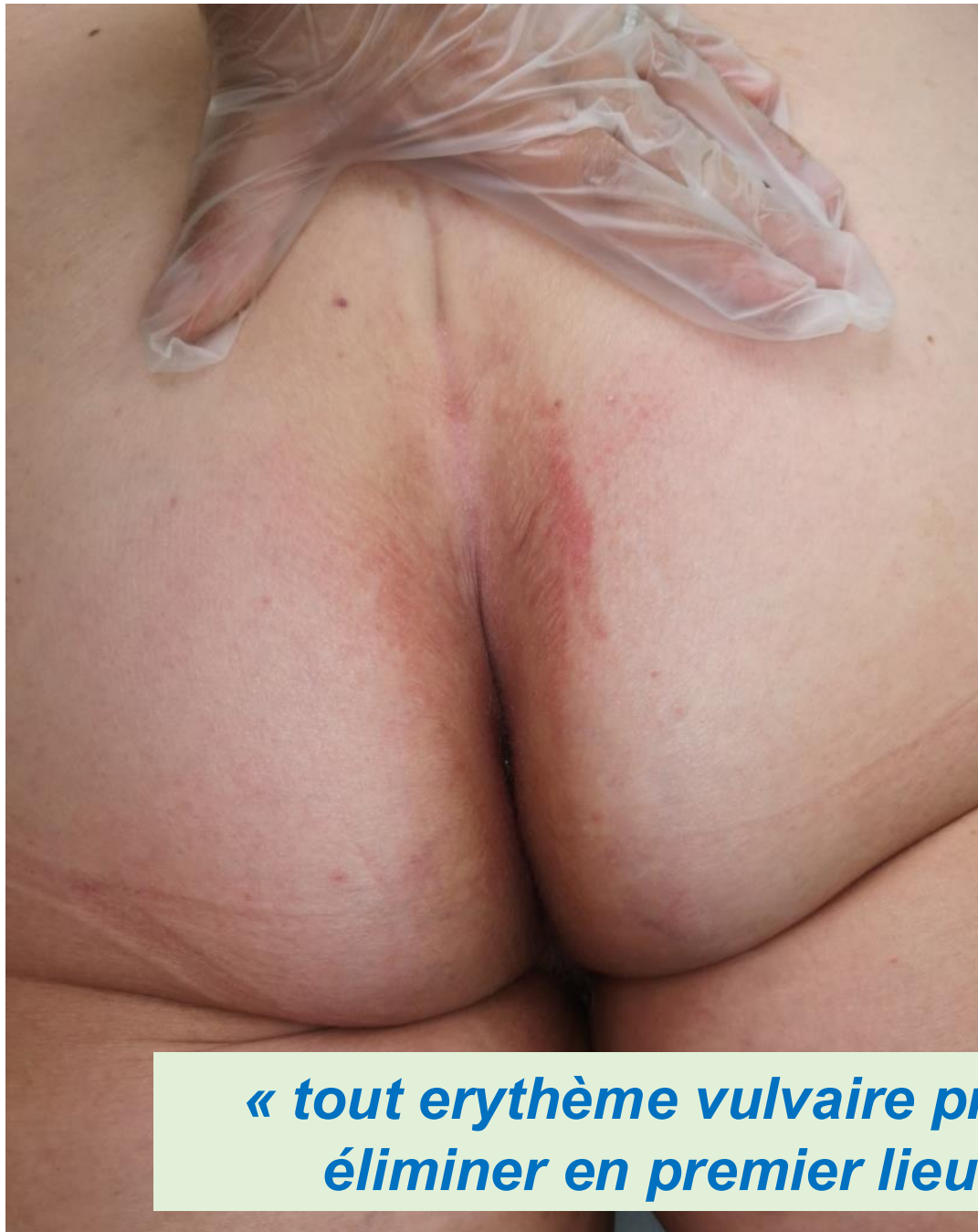
A- candidose

B- psoriasis

C- eczéma

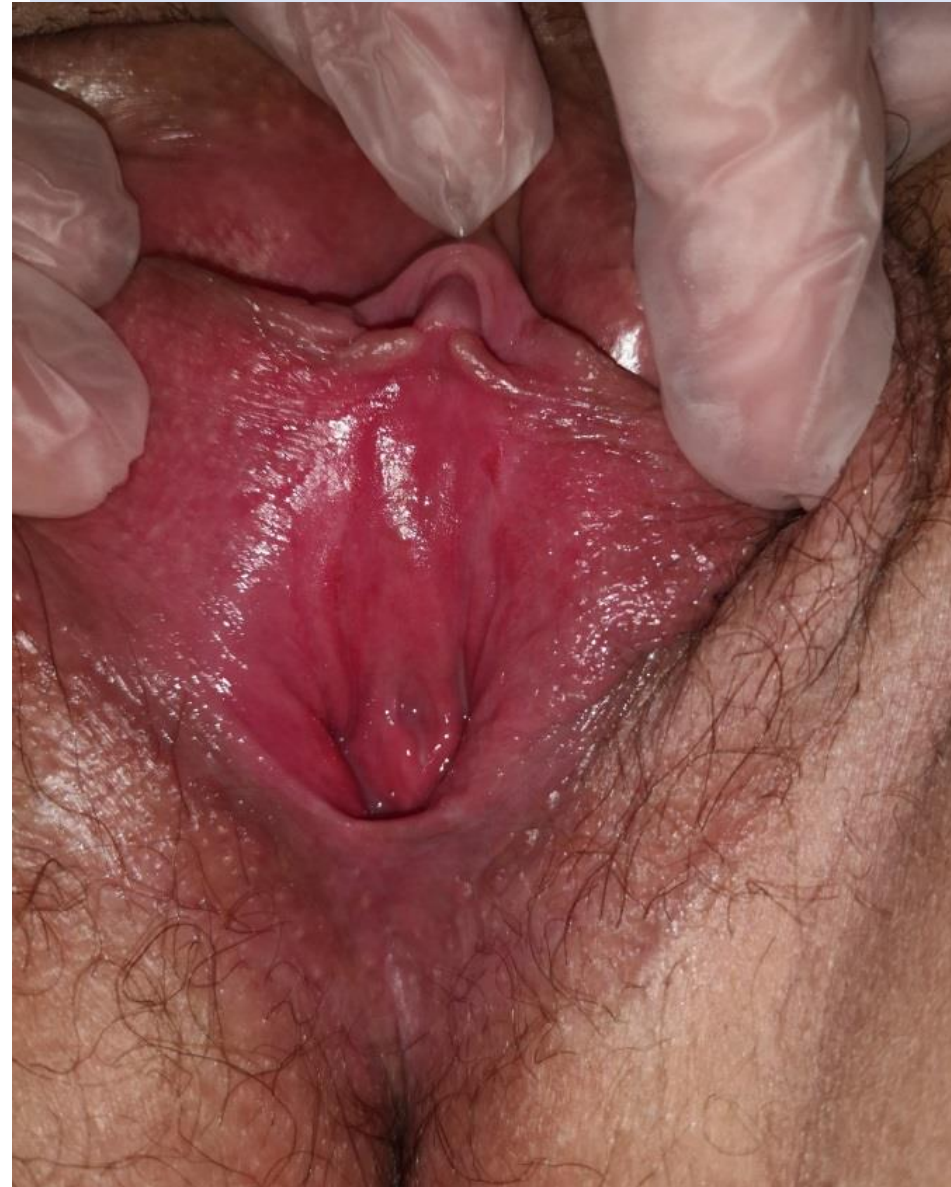D- lichen scléreux

E- ménopause



« tout erythème vulvaire prurigineux doit faire éliminer en premier lieu une candidose »

Vulvovaginite candidosique chronique / récidivante (>4 épisodes/an)



Clinique peu spécifique

- Prurit +
- Erythème +/-

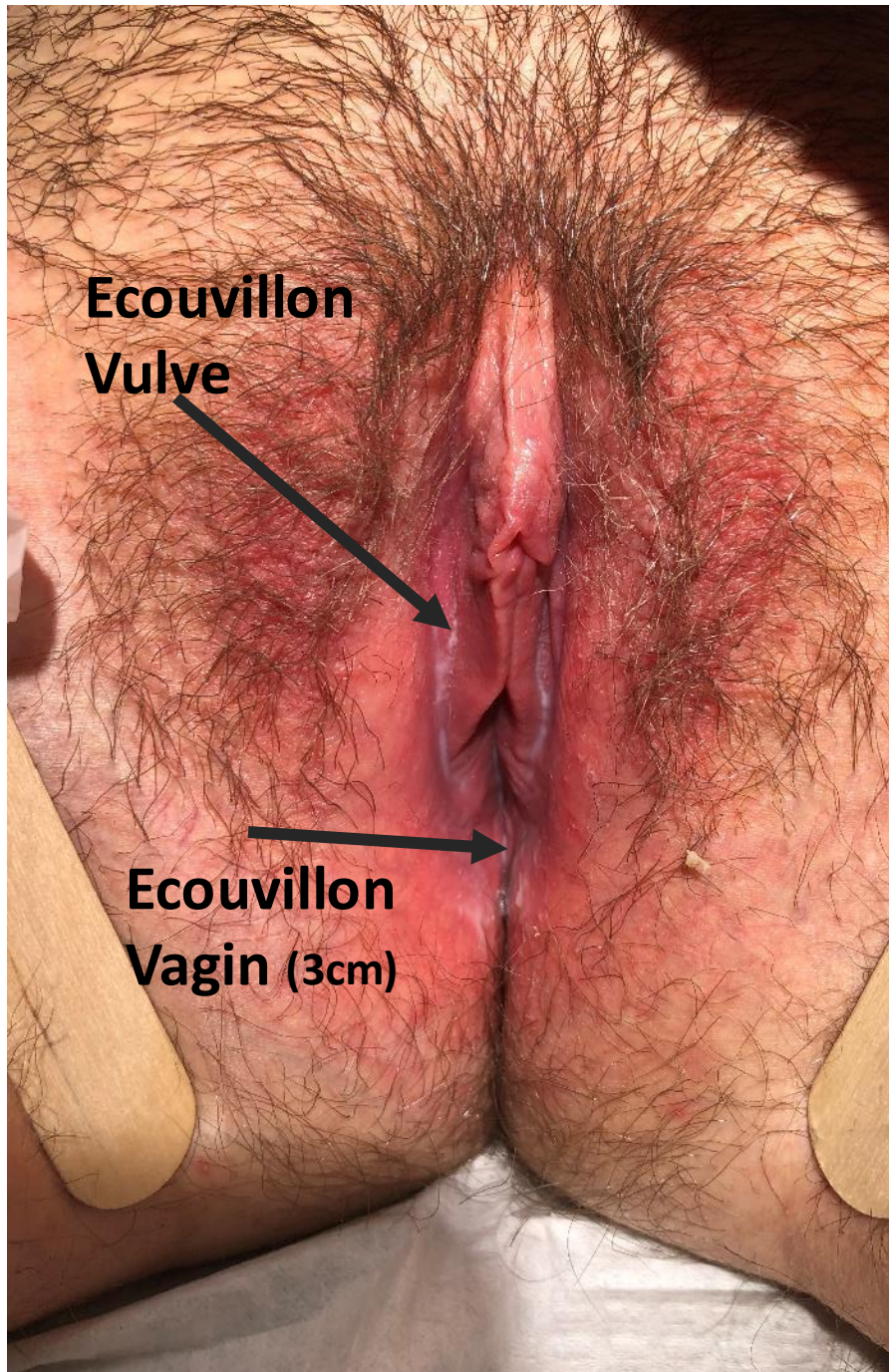
Circonstances évocatrices :

- Cyclique
- post-rapports
- F jeune, ménopause, diabète
- +/- ATCD de candidose aigue

Parfois **depuis des années !!...**

Echec (+/-) des antifongiques locaux

Ordonnance type prélèvements



« Faire pratiquer au laboratoire

Pas de toilette depuis la veille au soir

Au mieux, au cours d'une période de « crise »

Deux prélèvements : interne (vagin) et externe (vulve)

Pour culture mycologique »

Ordonnance type traitement

FLUCONAZOLE 150mg gélule

Une gélule pendant le repas

Une prise tous les 3 jours = 3 prises (J1, J4 et J7)

Puis une prise unique par semaine

Durée 6 mois

Eviter excès d'hygiène

Laver à l'eau, ou pain surgras

ou syndet

Ces fiches développées et validées par le **Centre de Preuves** et les **groupes thématiques de la SFD** peuvent répondre à certaines questions de patients sur les traitements, les maladies ou des questions cliniques. Elles complètent les informations disponibles sur [Dermato-info](#).

Chirurgie cutanée

Dermatite atopique

Dermatoses bulleuses auto-immunes

Dermatologie esthétique

Laser

Lymphomes cutanés

Muqueuses ano-génitales

Muqueuses ano-génitales

Le prurit anal

Le psoriasis génital chez la femme

Le psoriasis génital chez l'homme

Les angiokératomes du scrotum

Les balanites

Les grains de Fordyce du pénis

Les papules perlées du gland

Lichen scléreux du pénis

Lichen scléreux vulvaire

Maladie de Paget vulvaire

Vulvo-vaginite candidosique
récurrente

Vulvodynie

Et si les symptômes persistent ou récidivent?

- **Recolonisation : même espèce ou autre espèce**

Refaire des prélèvements

- **Espèce résistante aux azolés**

C. glabrata +++

+/- Antifongigramme

Majoration fluconazole :

- **Vaginose bactérienne associée**

prélèvements bactério

metronidazole MTZ 500mg 2/j po 7 jours

- **Vulvodynies**

- **Sécheresse, atrophie post-ménopausique**

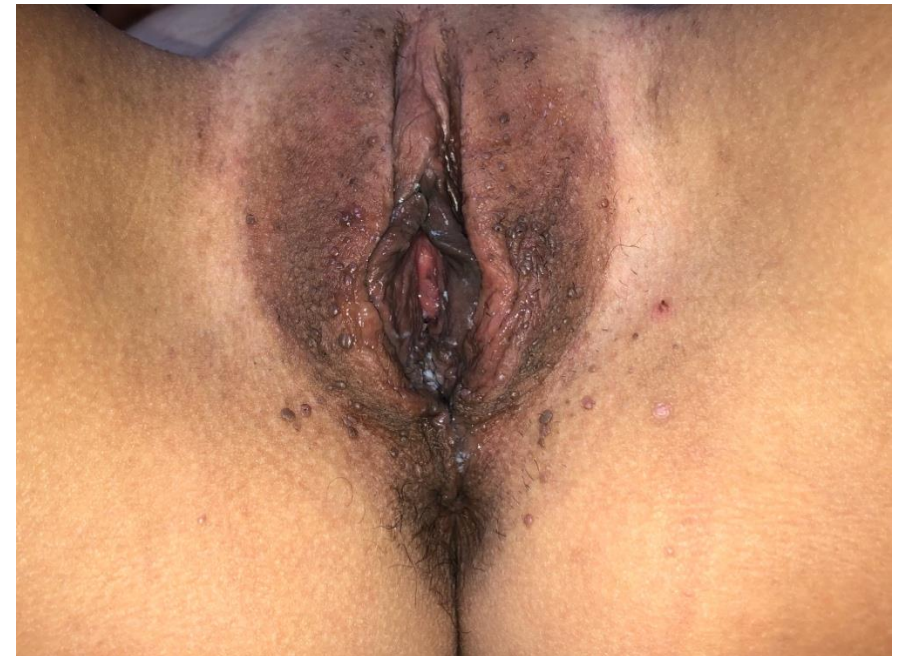
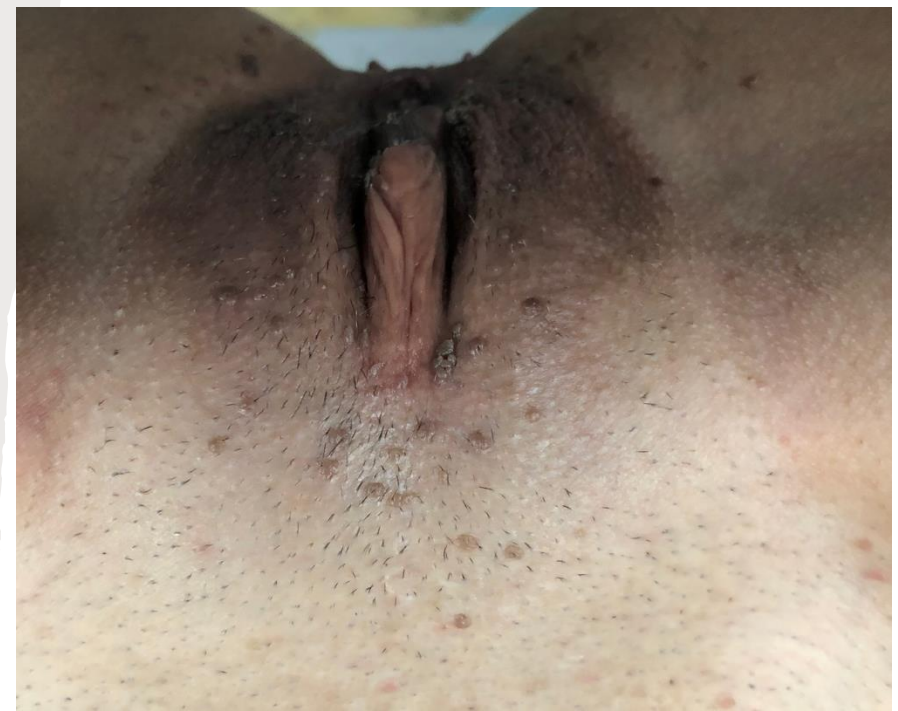Vignette Clinique

- Mlle X 21 ans
- ATCD :
 - Médico-chirurgicaux : 0
 - Consultation difficile : vécu douloureux
 - Environ 20 cigarettes « H » / jour
 - Pas d'enfant – pas de contraception – pas de rapports car...

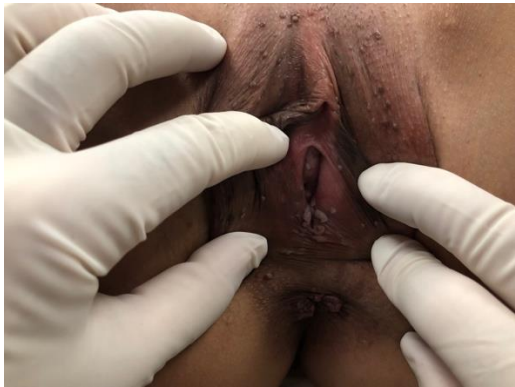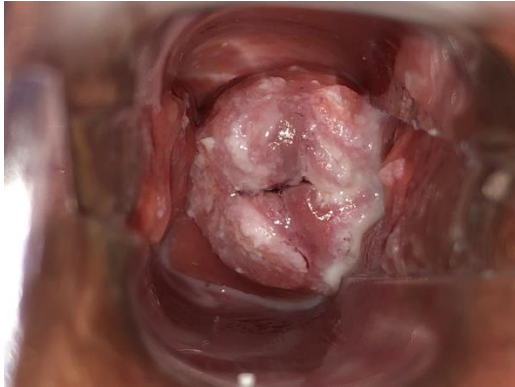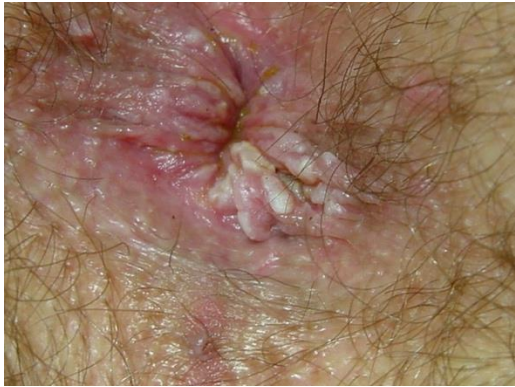QUESTIONS

Quel diagnostic ? Quelles explorations ?

Quel traitement ?




La condylomatose



Condylomes – Explorations

→ Regarder TOUT



Condylomes - Explorations

Le bilan IST

- Sérologies VIH 1&2
- Sérologie Syphilis
- Sérologie HV B&C
- PCR : *N. Gonorrhoe* et *C Trachomatis*
- Col utérin : Cyto - Viro - logie
- Prélèvement anal et avis ORL selon les cas

Le bilan immunitaire

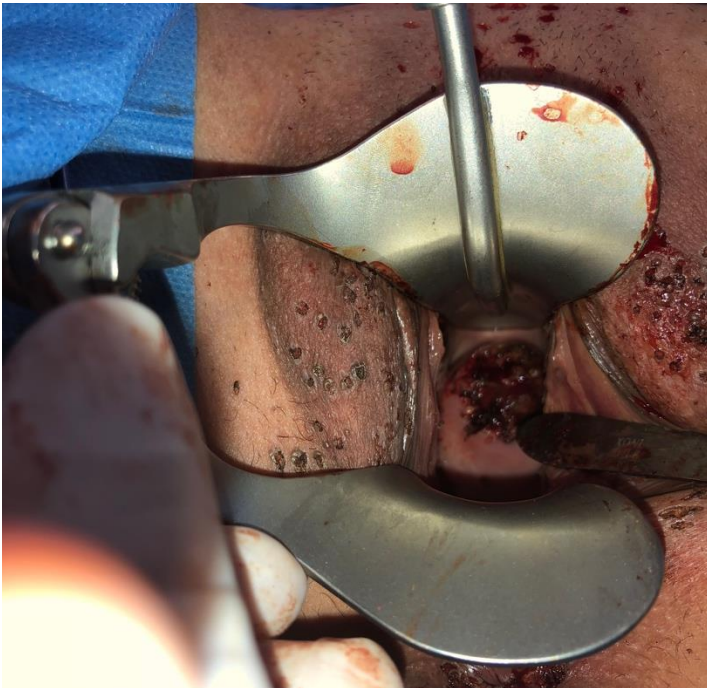- Sérologies HIV 1&2
- NFS
- Électrophorèse protéines
- Dosage pondéral Ig A/G/M
- Immunophénotypage lymphocytes CD 4 / 8

Le/la partenaire

- Dépistage
- Traitement

Condylomes

Traitements



Lésions limitées en nombre et en taille :

- Cryothérapie (répétée toutes les 3 à 4 semaines)
- Imiquimod : le soir 3 fois / sem durant 16 sem → ADAPTER : - souvent / + longtemps
- Podophylotoxine

Lésions nombreuses (>10) ou étendues :

- Imiquimod le soir – toilette le matin – Ac hyaluronique le matin
- Destruction physique (laser CO2 ou électrocoagulation)
- Chirurgie rarement

Associations thérapeutiques dans les cas difficiles

Arrêt du tabac +++

Et le préservatif?

- Conseillé
- Jusqu'à 3 mois après la guérison clinique

Grossesse

- Abstinence et surveillance
- Papillomatose laryngée du NN rare +++
- Prise en charge à discuter avec l'obstétricien

Vignette Clinique

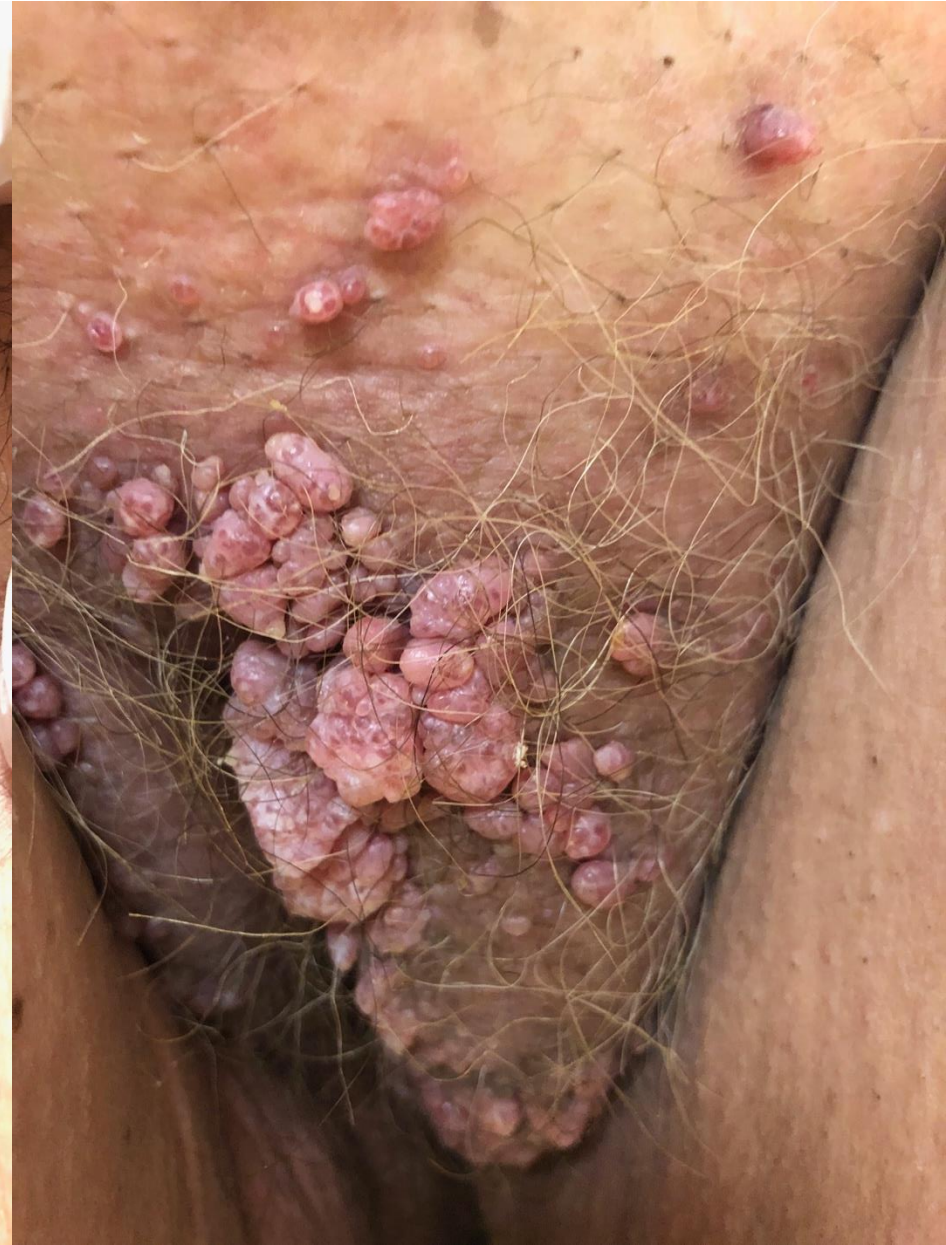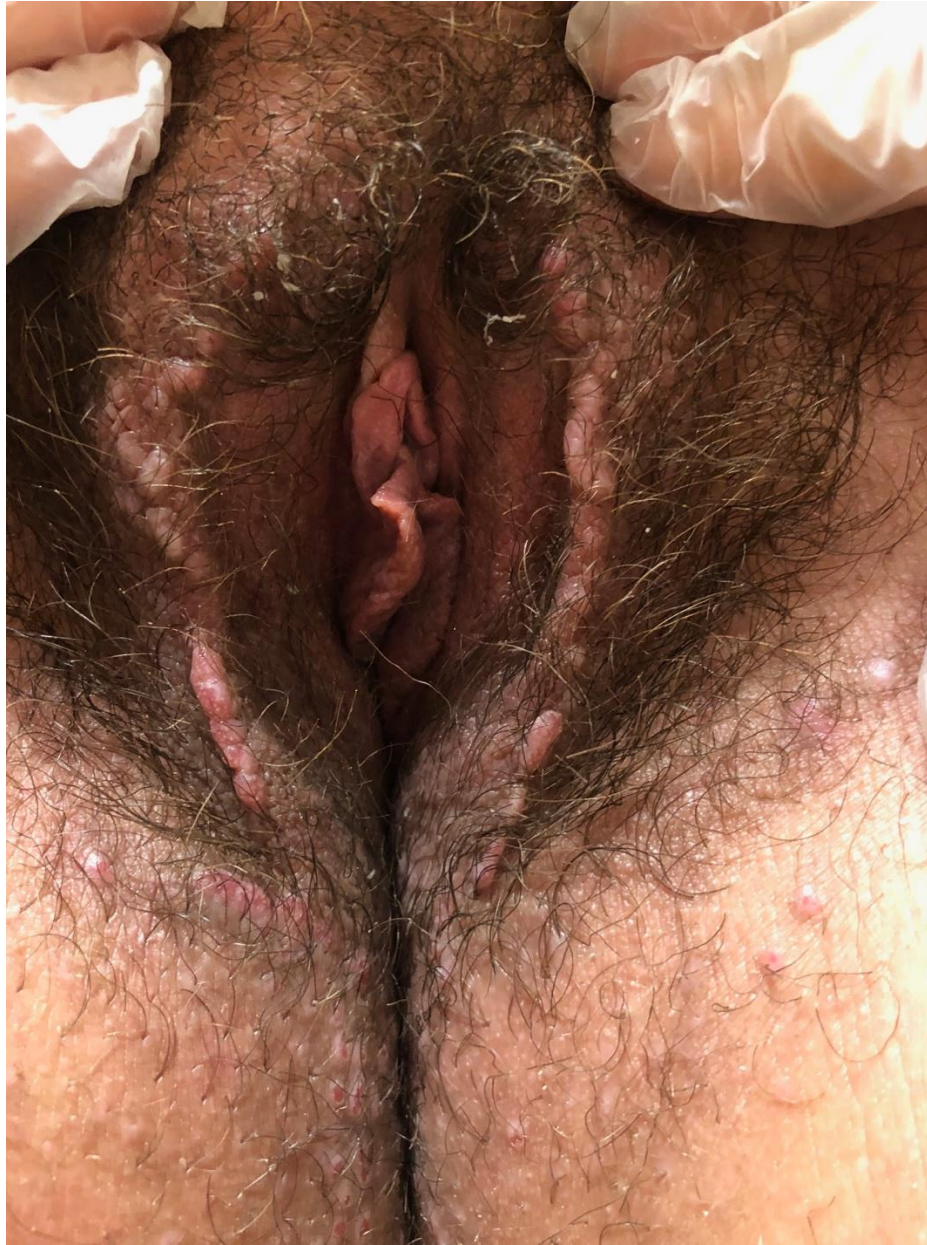F 67ans

ATCD de K endomètre

Chir +RT

Depuis 3 ans

+/- prurit



Hypothèse?

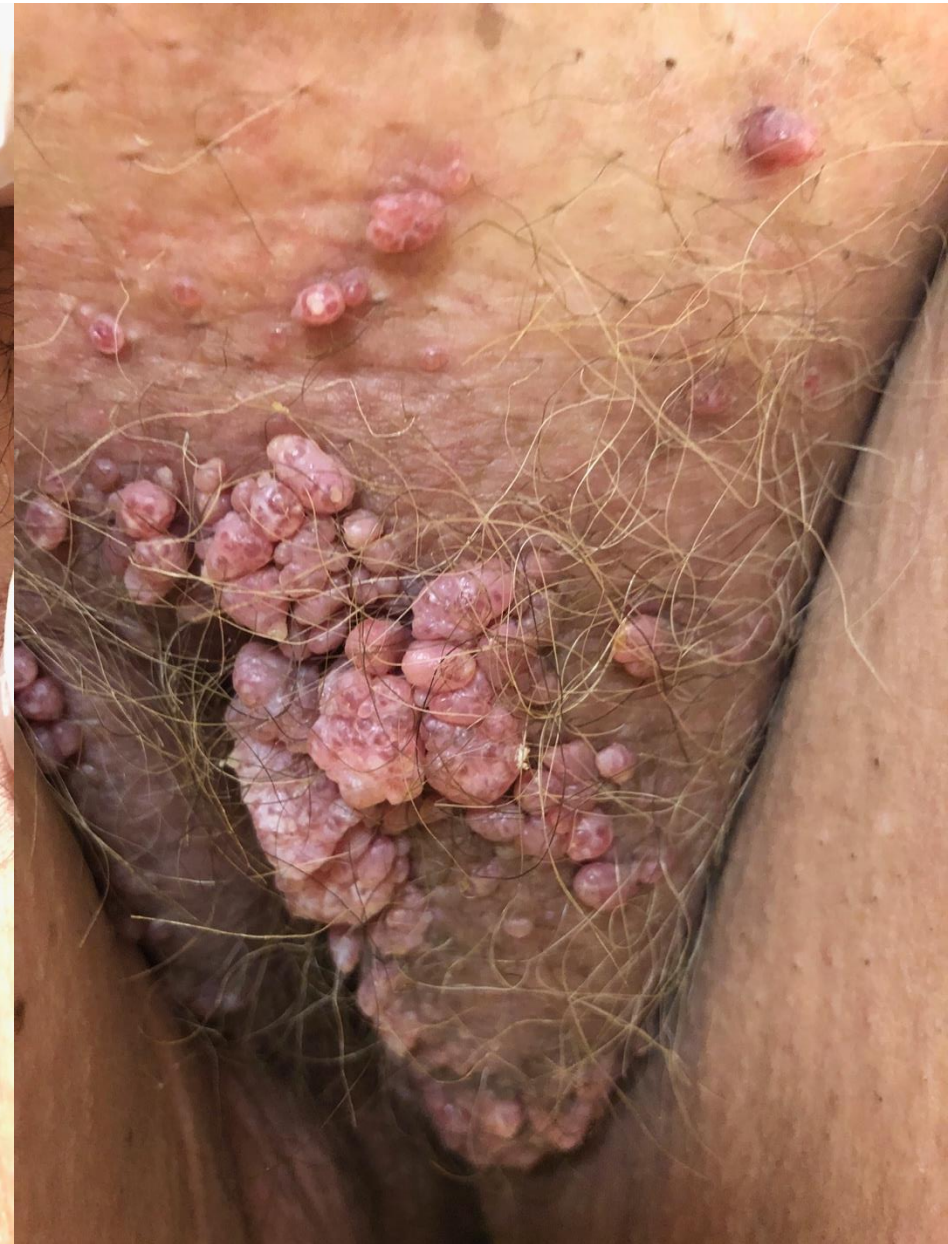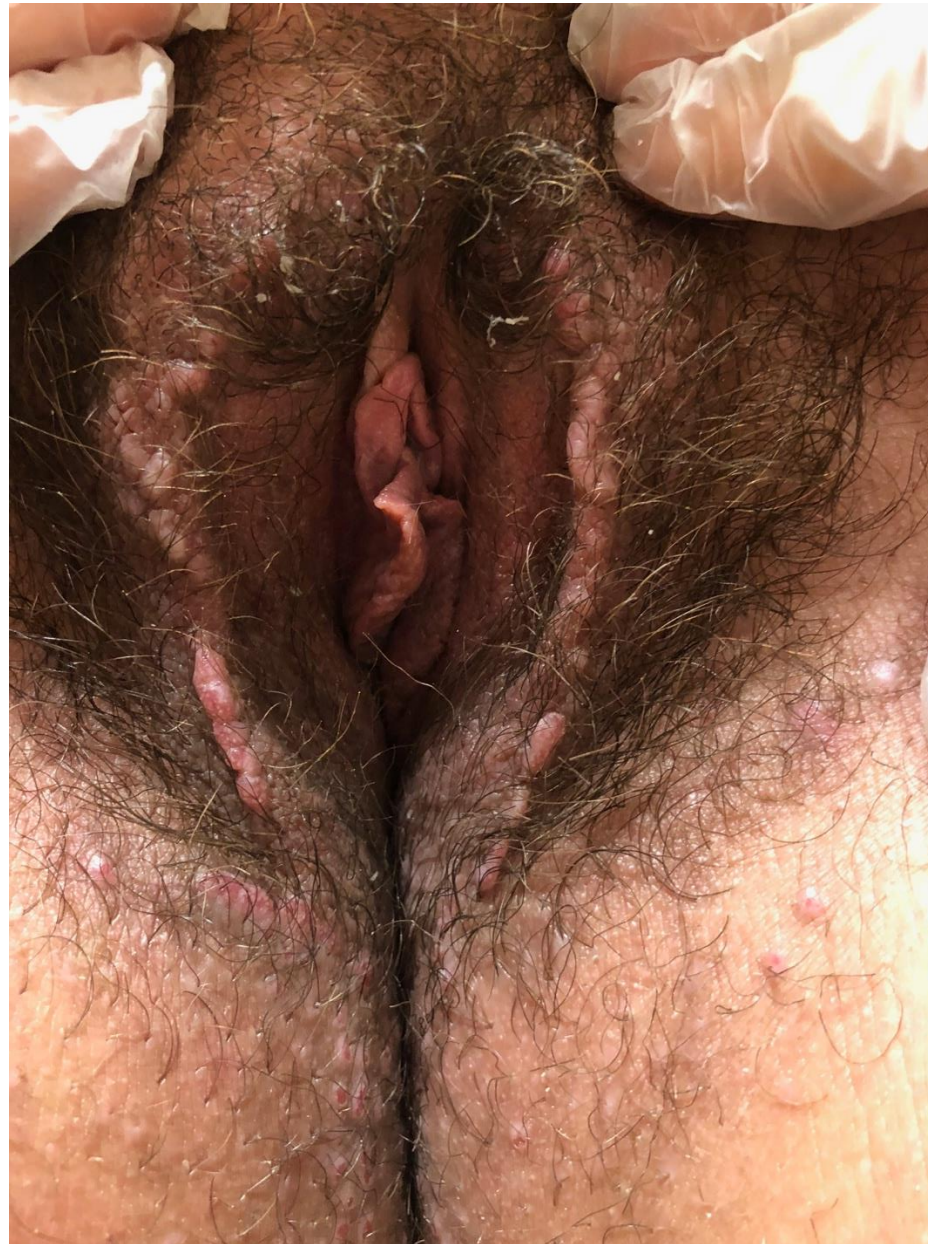A- condylomes

B- dysplasie vulvaire

C- mélanome
achromique

D- lymphagiectasies

E- cancer vulvaire



Hypothèse?

A- condylomes

B- dysplasie vulvaire

C- mélanome achromique

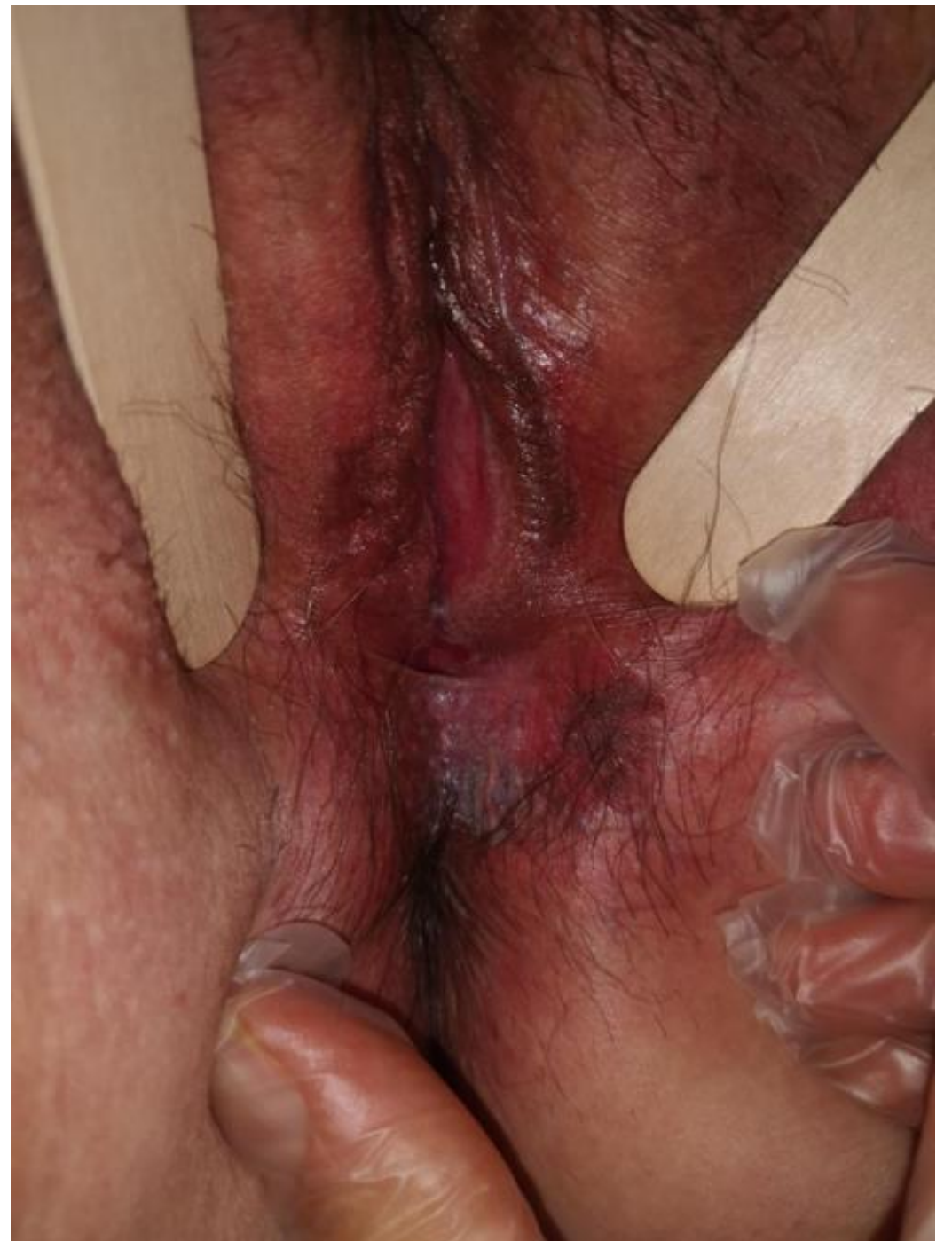D- **lymphagiectasies**

E- cancer vulvaire



Vignette Clinique

- Patiente de 50 ans
- Douleurs vulvaires depuis 2 ans (fourchette)
- Ttt locaux antifongiques, oestrogenes...
- Dgc lichen scléreux sur aspect petites lèvres
- Échec corticoïdes locaux



Hypothèse?

A- candidose

B- psoriasis

C- atrophie vulvo-
vaginale ménopausique

D- lichen scléreux

E- dysplasie vulvaire



Hypothèse?

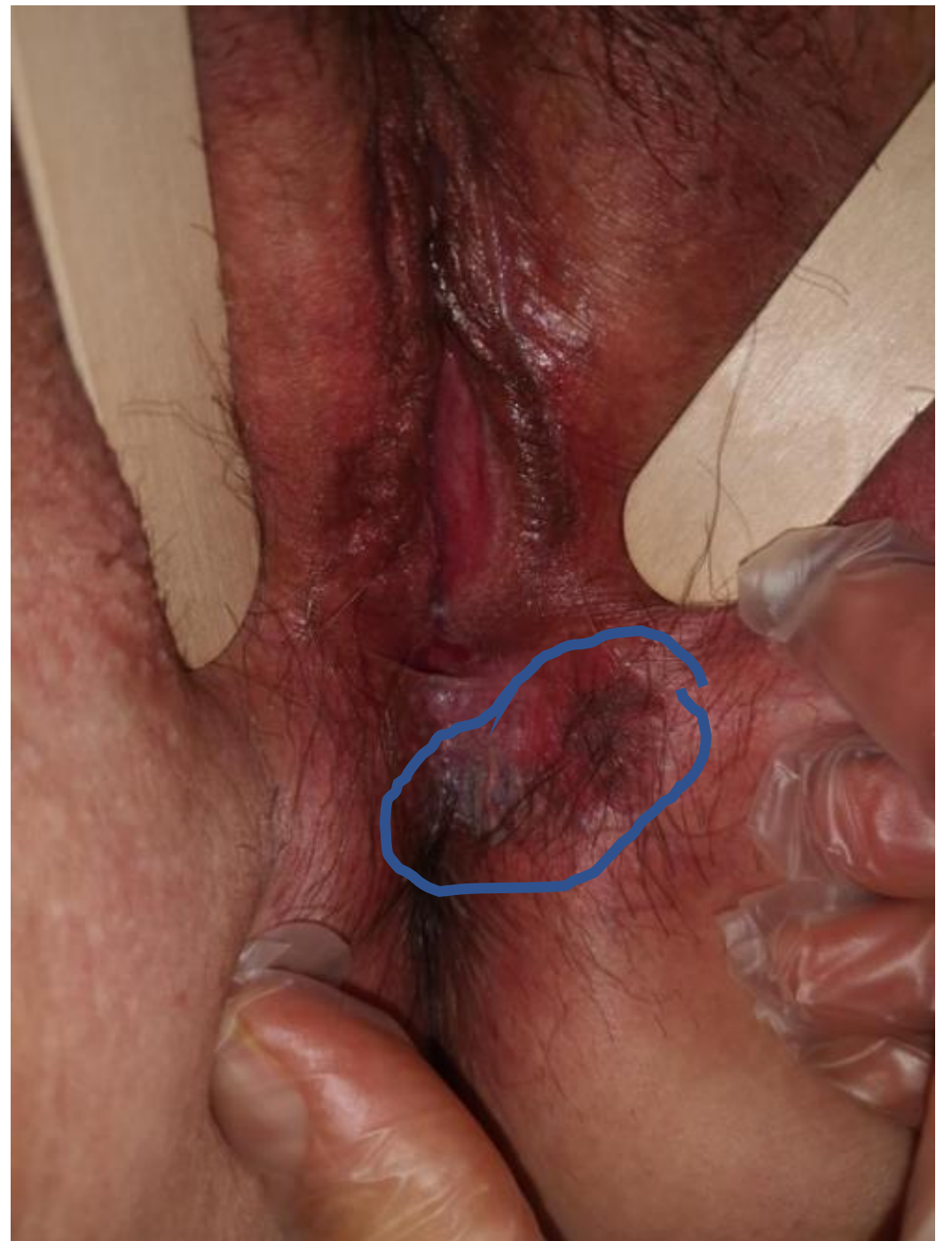A- candidose

B- psoriasis

C- atrophie vulvo-
vaginale ménopausique

D- lichen scléreux

E- dysplasie vulvaire




VIN: terminologie et classification



1986 ISSVD
2003 OMS

VIN
Type squameux:
1) VIN I
2) VIN II
3) VIN III
VIN différenciée



2004 ISSVD

VIN
Flat condylome ou effet HPV
VIN de type usuel:
1) Warty type
2) type basaloid
3) Type mixte
VIN de type différencié



2012 LAST

Lésions intraépithéliales:
- Bas grade SIL-LSIL (VIN1)
- Haut grade SIL-HSIL (VIN2, VIN3)



2015 ISSVD
2014 OMS

Vulvar squamous intraepithelial lesion (SIL)
- LSIL de la vulve: LSIL vulvaire, flat condyloma or HPV effect
- HSIL de la vulve: VIN de type usuel
- dVIN

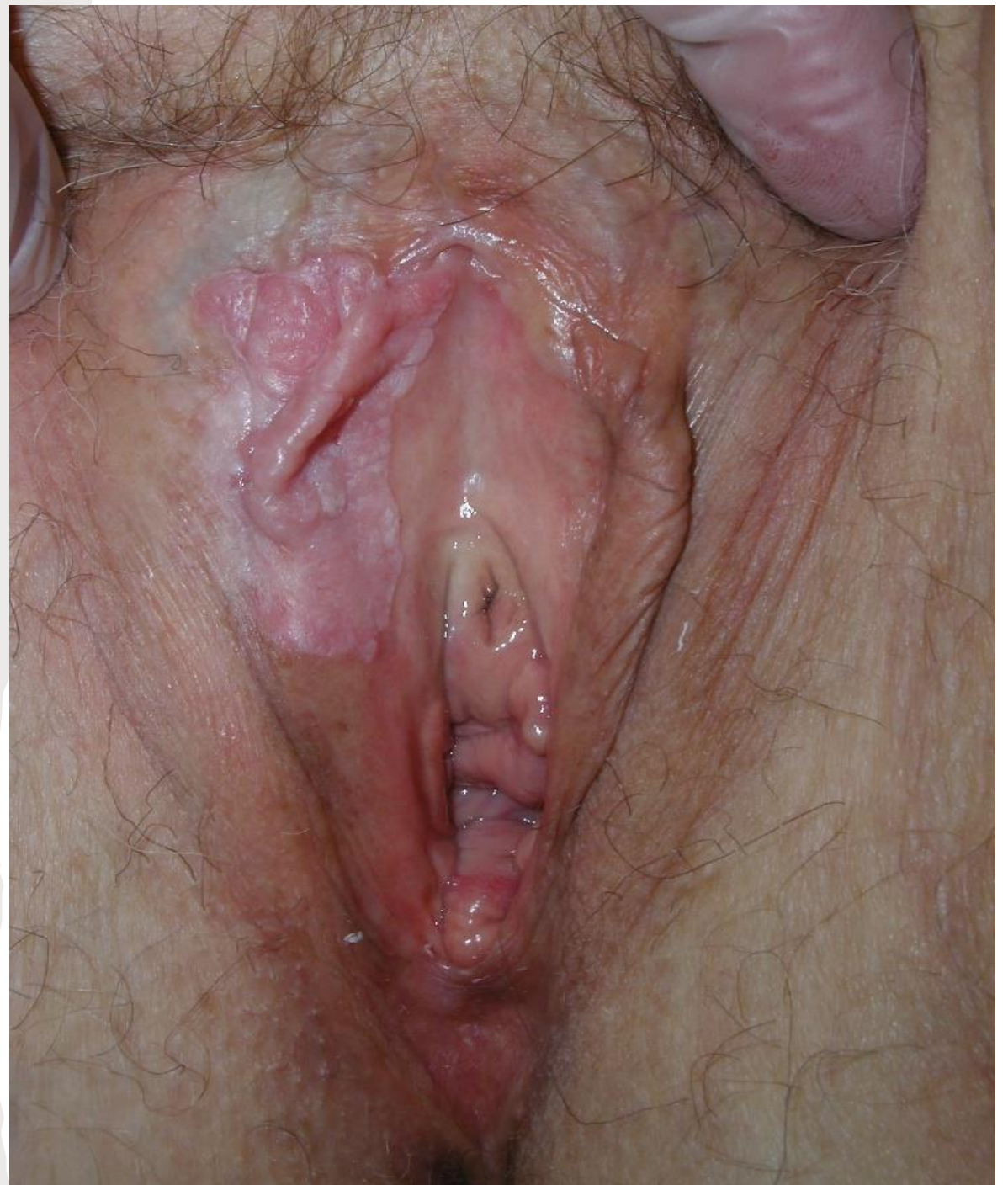

2020 OMS

Vulvar squamous intraepithelial lesion (SIL):
- Lésions HPV induites: LSIL
HSIL
- Lésions HPV indépendantes

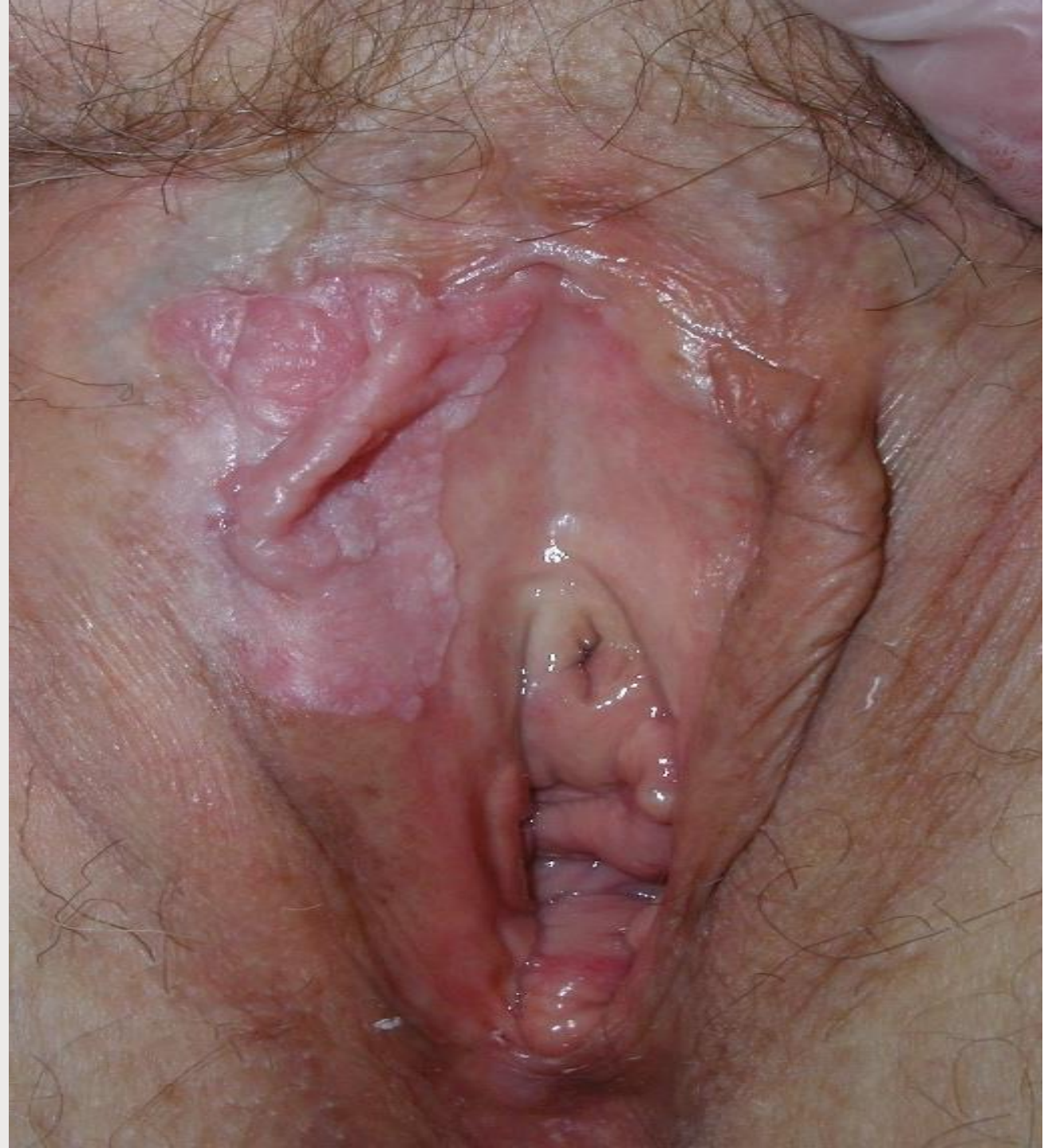Vignette Clinique

- Mme X 36 ans consulte pour prurit vulvaire
- ATCD :
 - Familiaux : Gd Mère Maternelle : K Sein à 73 ans
 - Personnel :
 - 2 enfants par vie basse allaitement maternel
 - DIU Cuivre avec cycles réguliers et règles normales
 - Appendicectomie
 - Vaporisation cervicale laser à 26 ans
 - Tabagisme : 10 cigarettes / jour – haschich occasionnel
- Beaucoup d'interrogations...



Vignette Clinique

1. Décrivez la lésion
2. Quel diagnostic évoquez-vous ?
3. Comment informez-vous la patiente ?
4. Quels facteurs de risque distinguez-vous ?
5. Faites-vous une biopsie et où ?
6. Quel bilan réalisez-vous ? (si vous envisagez un bilan)
7. Quelle est votre attitude thérapeutique ?





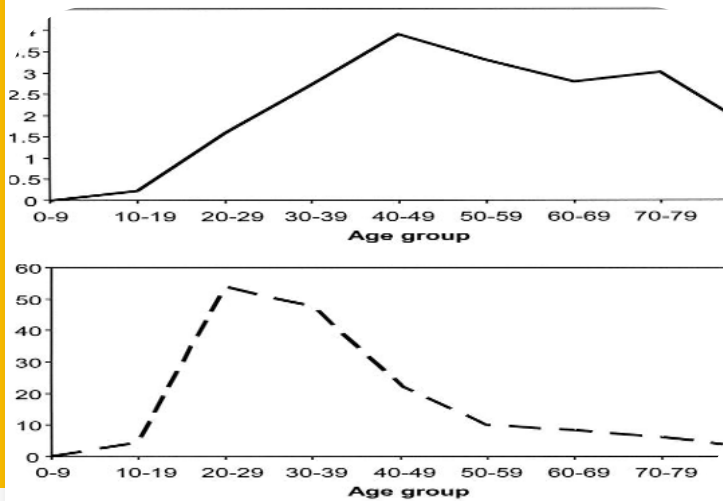
Les lésions v H-SIL

N'oublions-pas John Templeton Bowen (1857 – 1940)

Mais de grâce oubliez les termes....

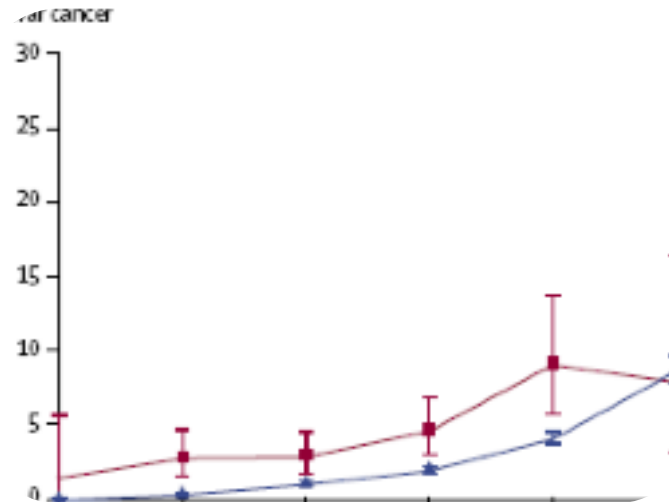
Papulose Bowenoïde et Maladie de Bowen

v.H-SIL : caractéristiques épidémiologiques



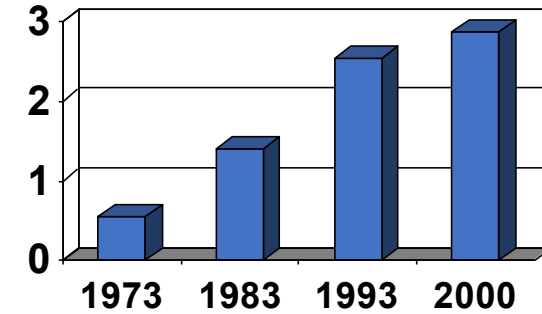
ATCD c.H-SIL :

- RR v.H-SIL = 2.22 si c.H-SIL
- survenue 10 ans + tard



Incidence ↗

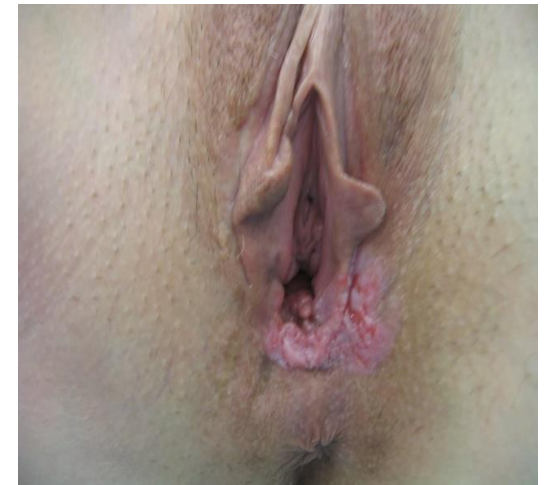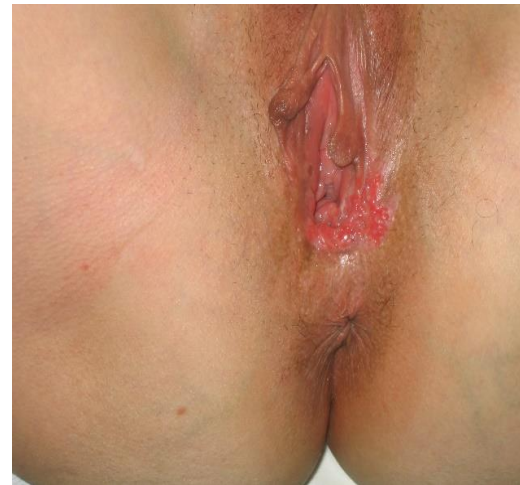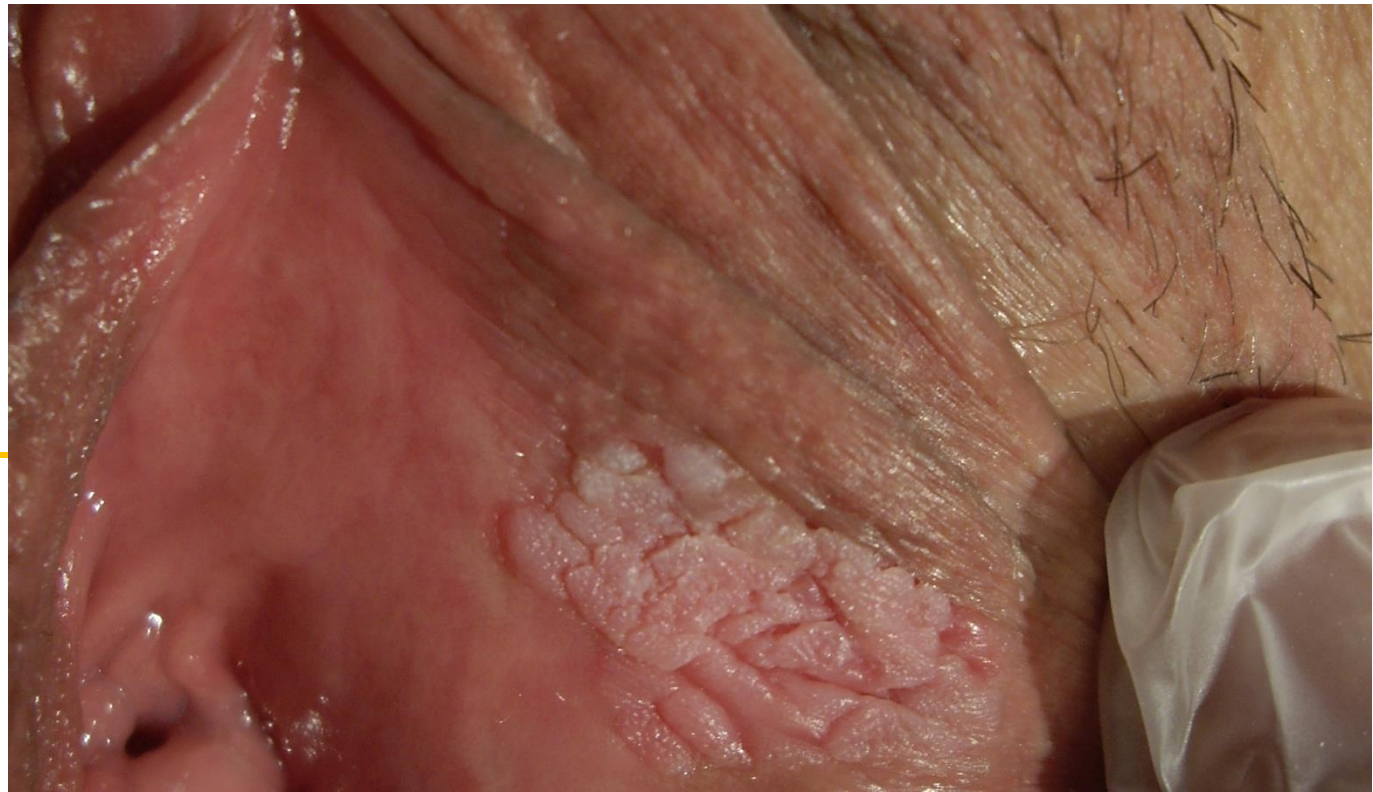- SEER + 411%



Age dépendant

Examen Clinique

- \$ Fonctionnels :
 - Asymptomatique : 30% cas
 - prurit – suintement (anus)
- Examen à l'œil :
 - PERINEE car X-focalité
 - lumière ambiante et focalisée
 - Colposcope : faible agrandissement
 - Ac Acétique à 3 % => peu spécifique



Couleurs

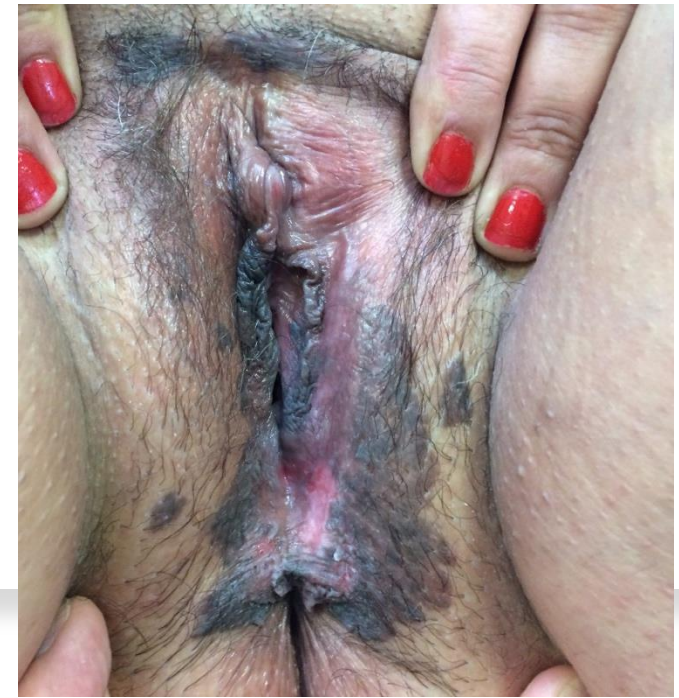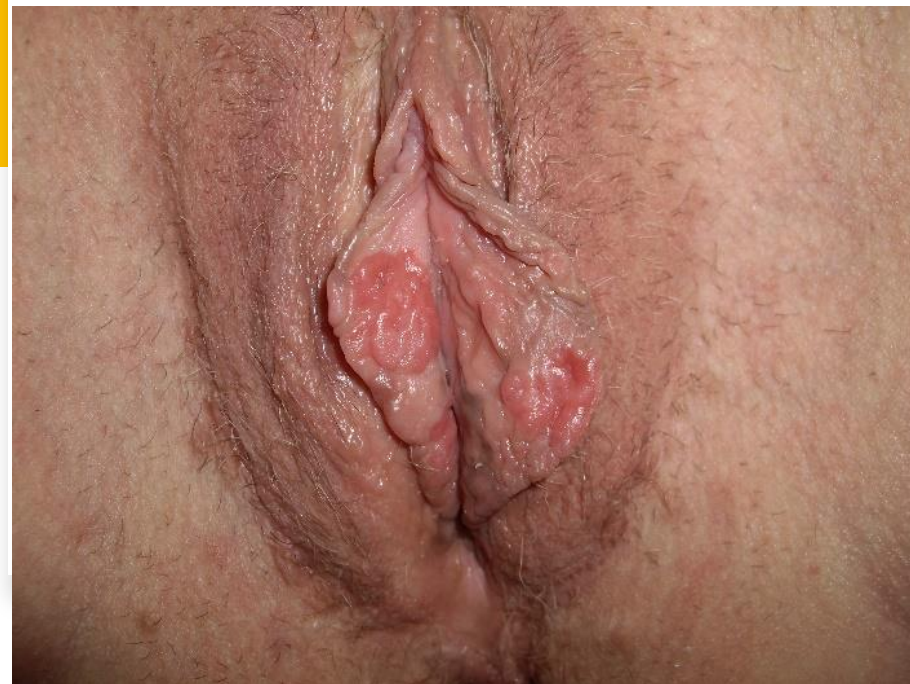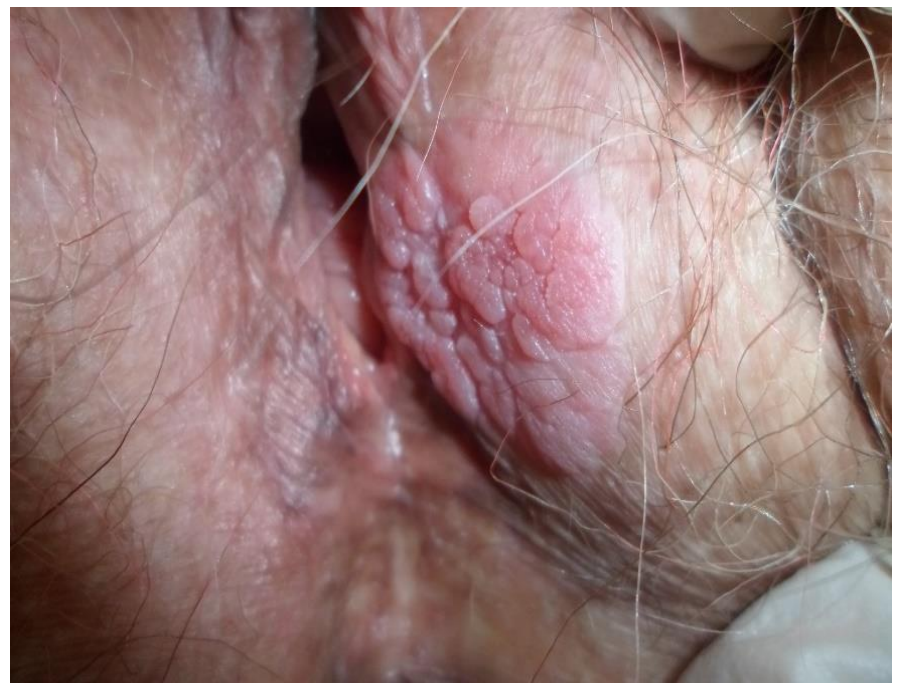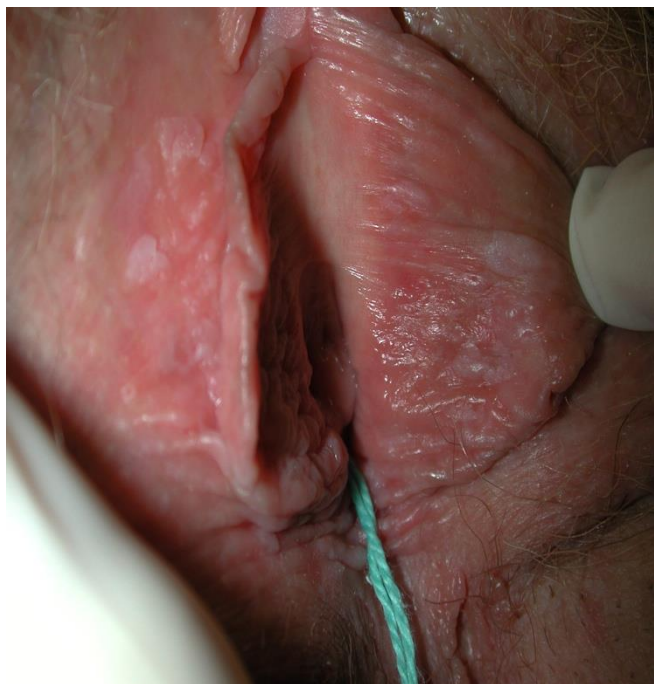Blanc

Rose

Rouge

Marron

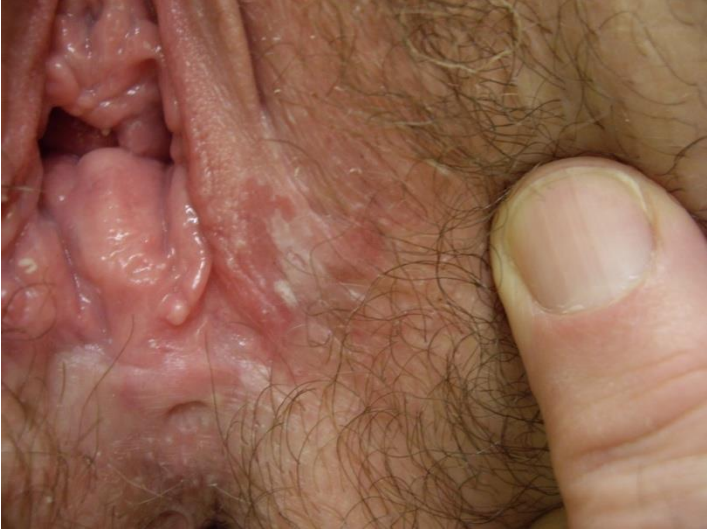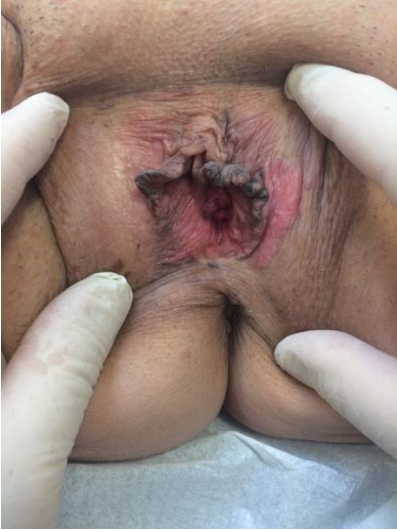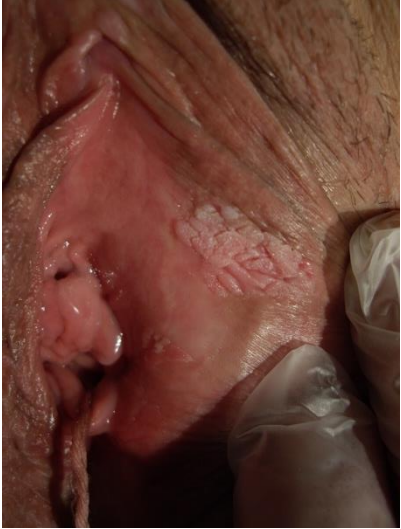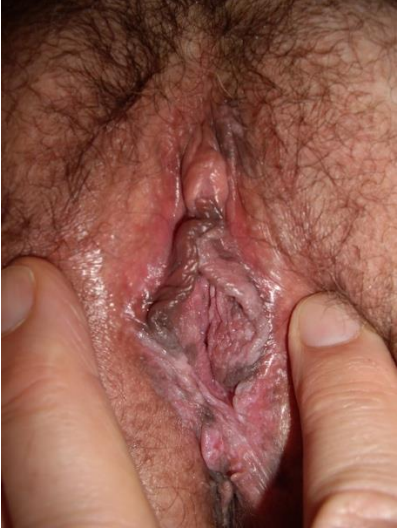Noire

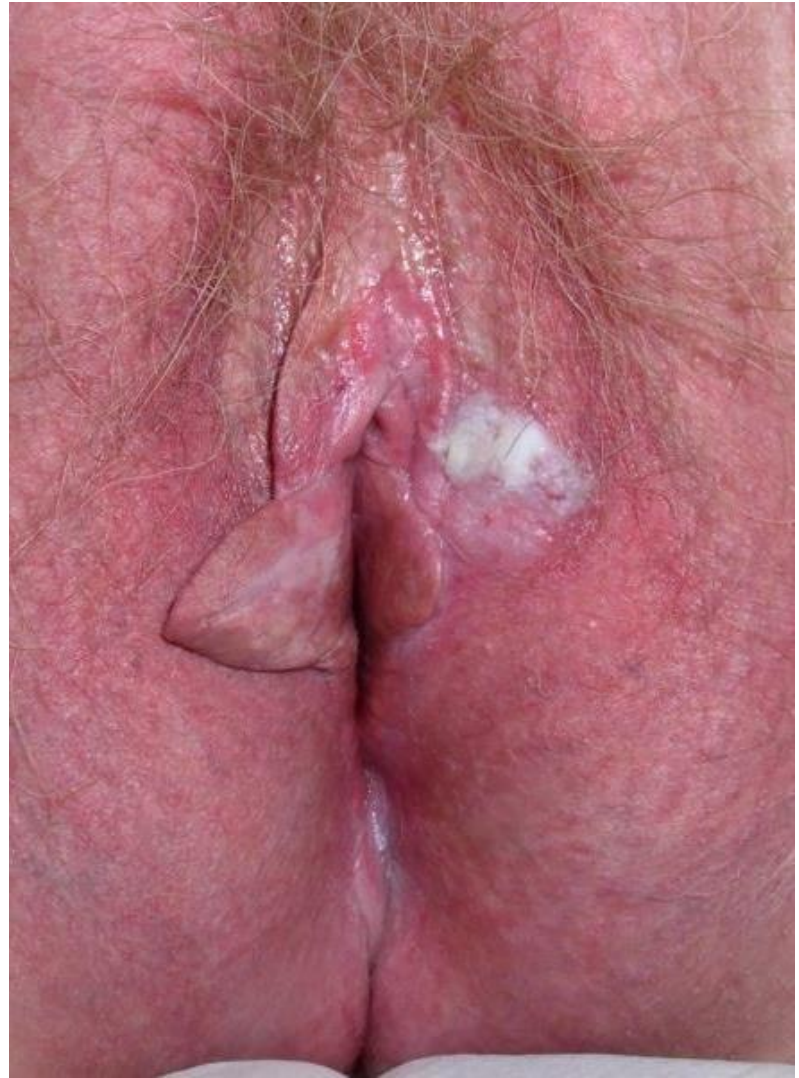
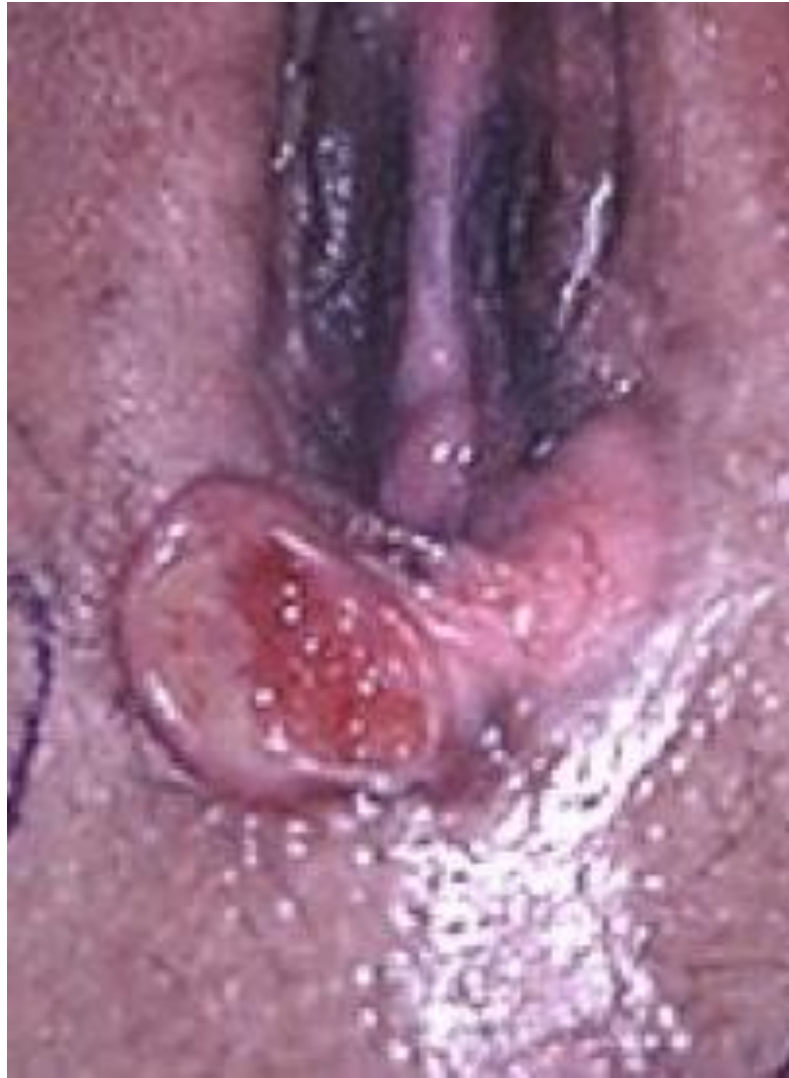
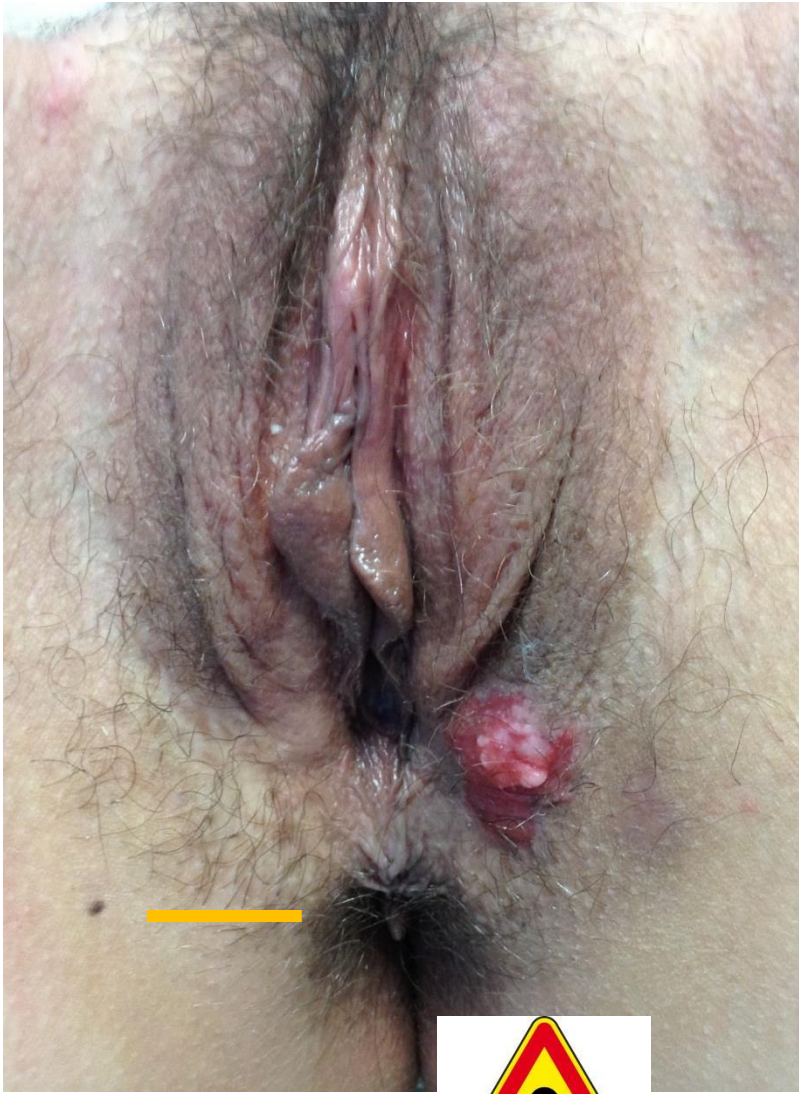Présentations

maculeuse

papuleuse

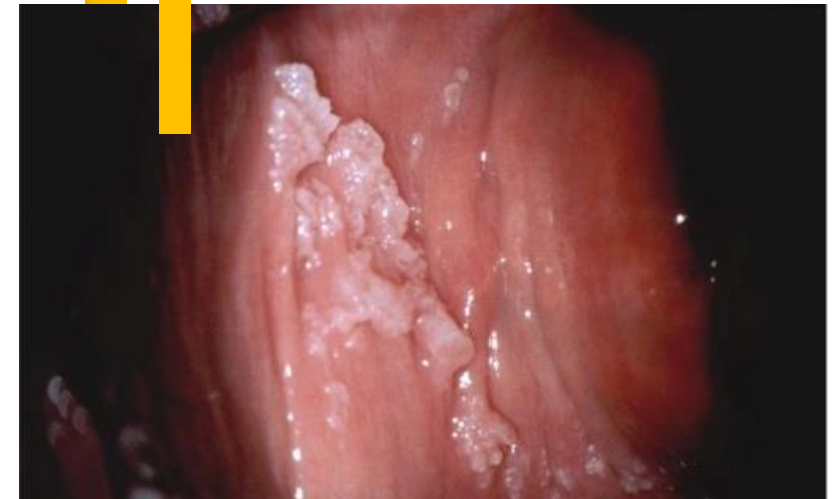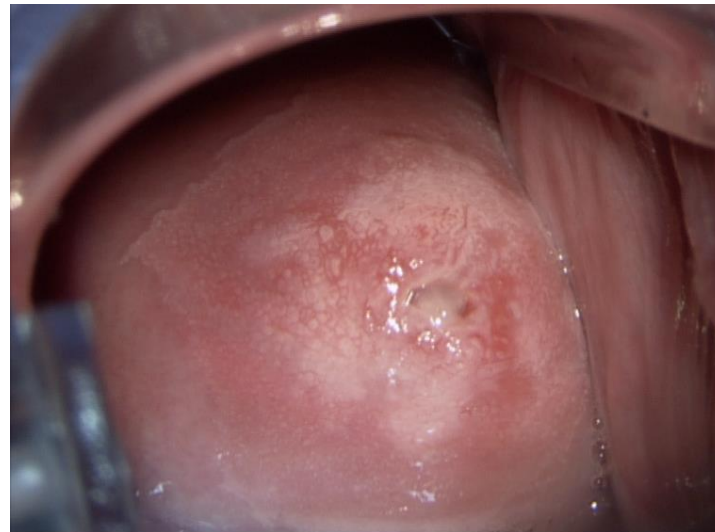

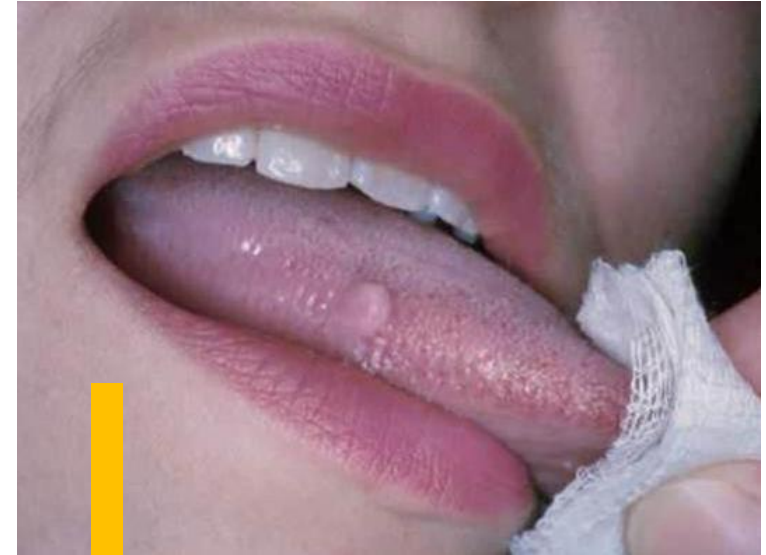
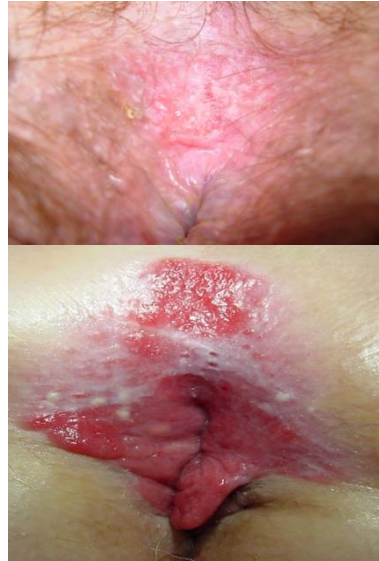

vu H-SIL : INVASION

vu H-SIL = hr
HPV

- ➔ Multifocalité
- ➔ Dépister
- ➔ Surveiller

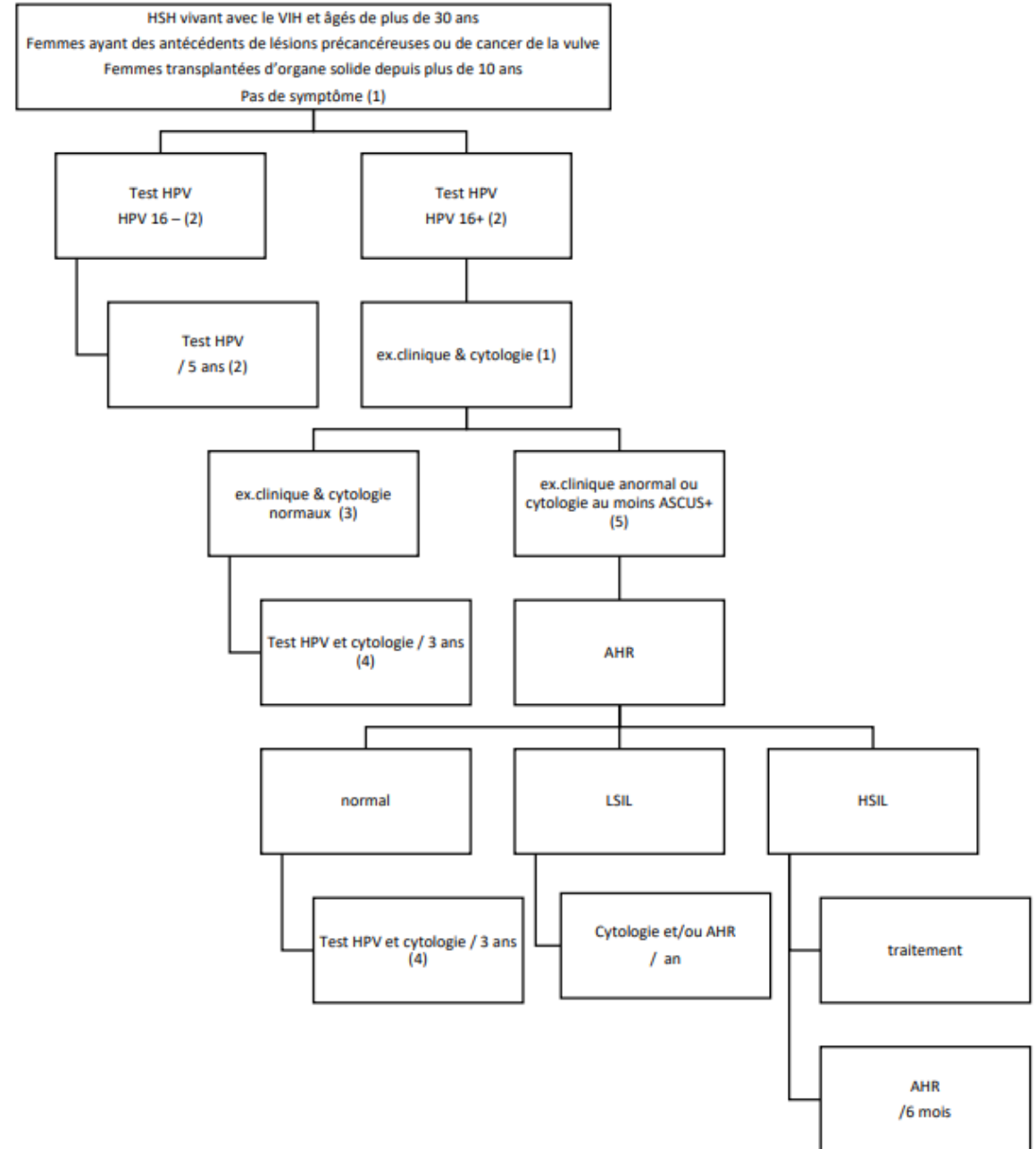


Recommandations de la SFPCP 2022

Lésions vulvaires = Plvt ANAL

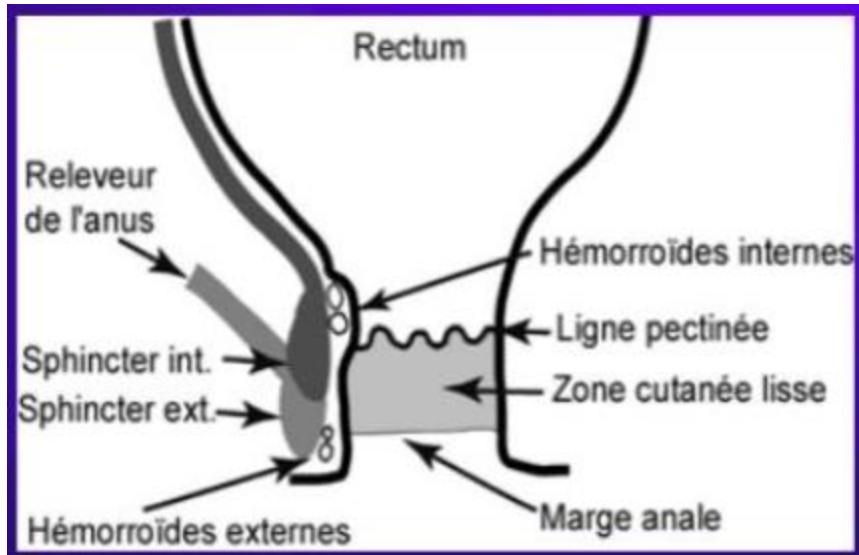
- HPV 16

- Cytologie Réflexe si HPV 16 +



SNFCP
Société Nationale Française de
Colo-Proctologie

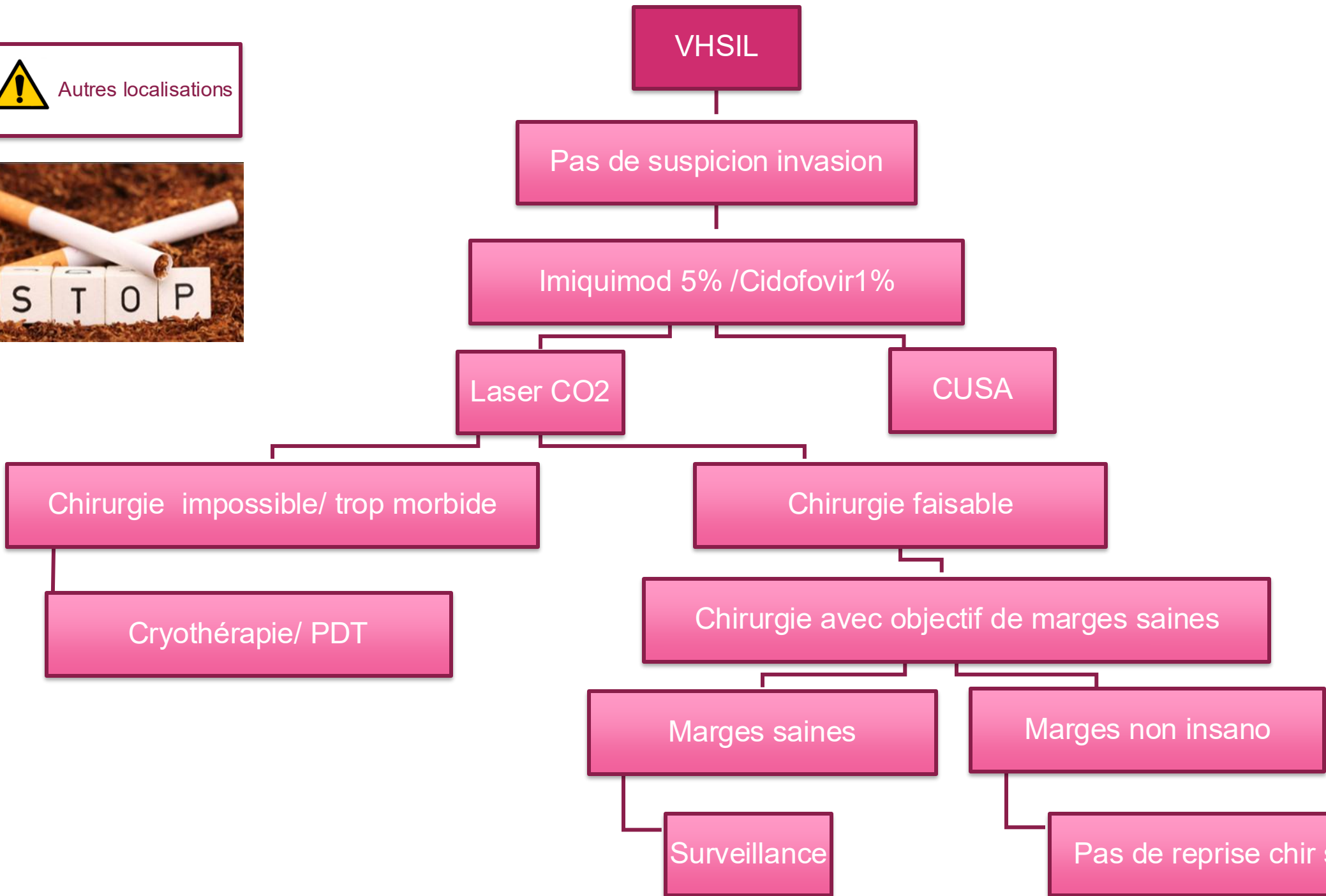
Anus : virologie + cytologie de la ligne pectinée +++



5 à 7 cm

Ligne Pectinée : jonction entre épithélium glandulaire rectal et épithélium malpighien anal

 Autres localisations



Ordonnance type traitement vHSIL classique

1- ALDARA

Trois fois par semaine lundi mercredi et vendredi

si irritation légère à modérée : maintenir le même rythme

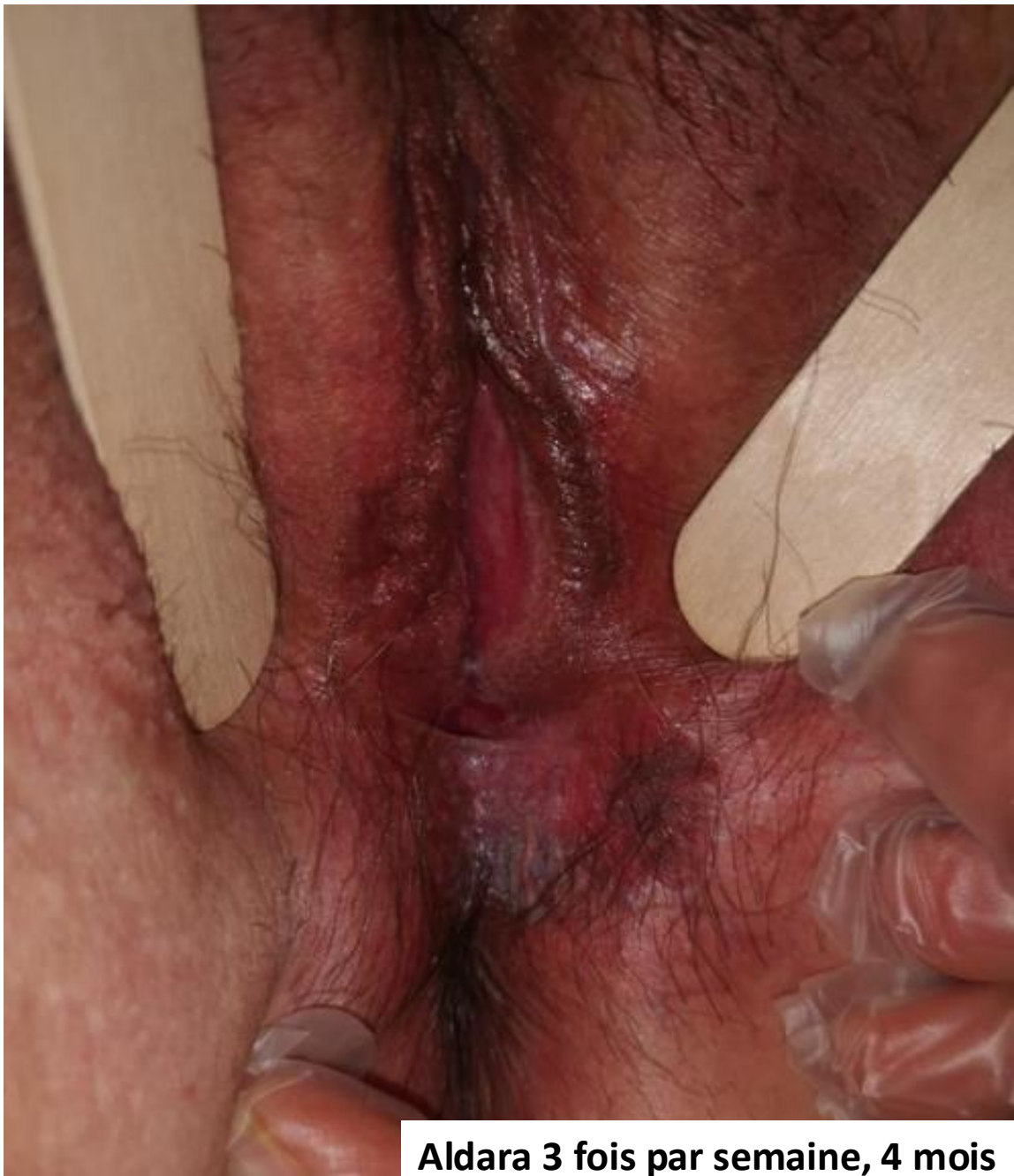Si irritation sévère : faire une pause et reprendre les applications à deux fois par semaine (lundi et jeudi)

En l'absence d'irritation : majorer les applications à 5 fois par semaine (lundi au vendredi)

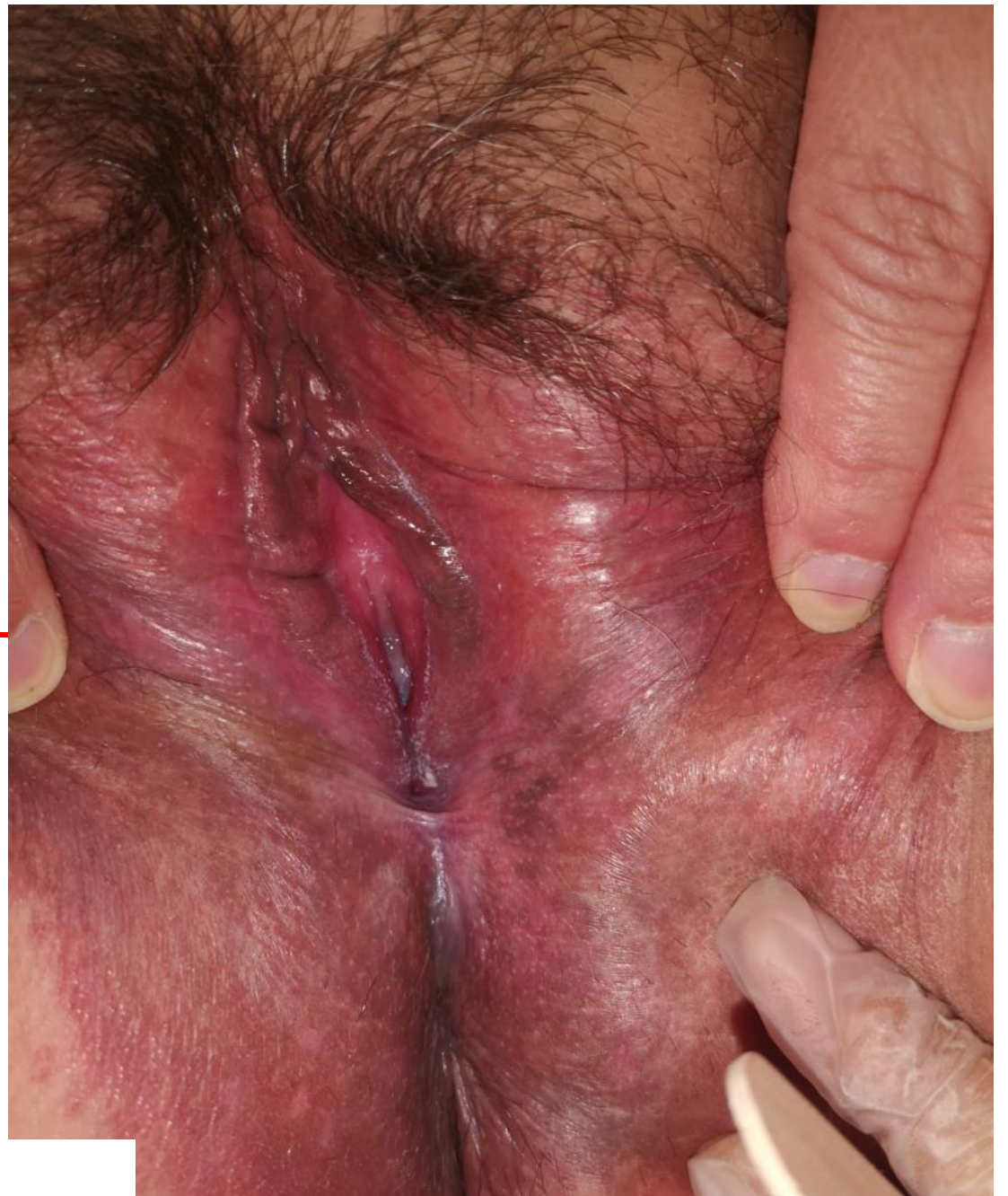
+ savon doux + cicatrisant + paracétamol

Durée 4 mois

- Arret tabac +++
- Bilan des autres localisations HPV-HR +++



Aldara 3 fois par semaine, 4 mois



Traitement

Imiquimod (Aldara®) : 2 à 3 applications / sem - 16 semaines

- Le soir avec toilette le matin à l'eau claire et sécher en tamponnant
- Le matin après toilette : Acide Hyaluronique crème
- Intolérance locale : espacer les applications et prescrire plus longtemps
- SURVEILLER

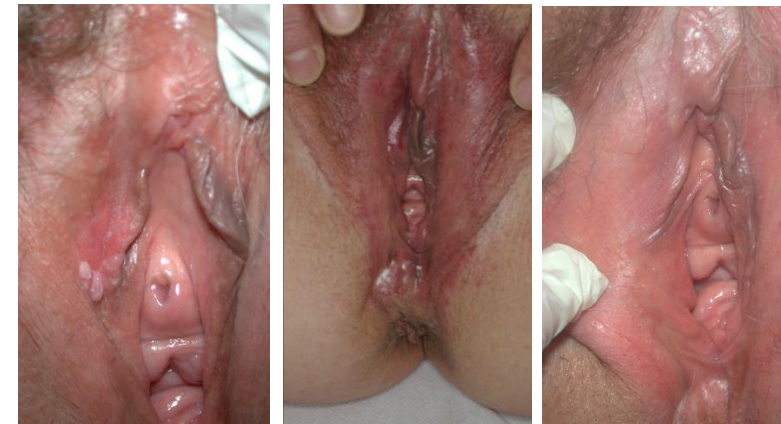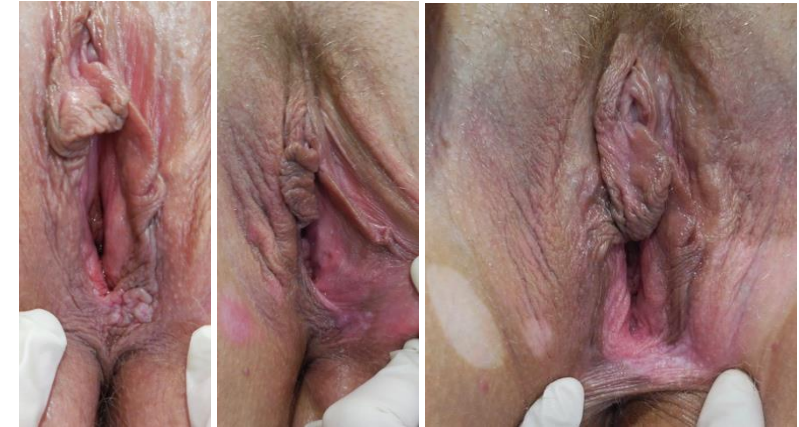Informez des effets indésirables :

- Syndrome inflammatoire local +++ (→ c'est ce que l'on cherche!)
- Dépigmentation vitiligoïde
- Syndrome systémique pseudo-grippal (fréquent)

Arrêt du tabac IMPERATIF +++

Préservatif : conseillé jusqu'à 3 mois après guérison clinique

Loin derrière : Chirurgie – Laser – CUSA - Cryothérapie



HPV Infection in Women: Psychosexual Impact of Genital Warts and Intraepithelial Lesions

Alessandra Graziottin, MD,* and Audrey Serafini, MD†

*H. San Raffaele Resnati Center of Gynecology and Medical Sexology, Milan, Italy; †IRCCS San Raffaele Department of Obstetrics and Gynecology, Milan, Italy

DOI: 10.1111/j.1743-6109.2008.01151.x

RESEARCH

Open Access

Sexual dysfunction in women with genital warts: a systematic review



Mohadese Adeli^{1,2}, Lida Moghaddam-Banaem¹ and Shadab Shahali¹

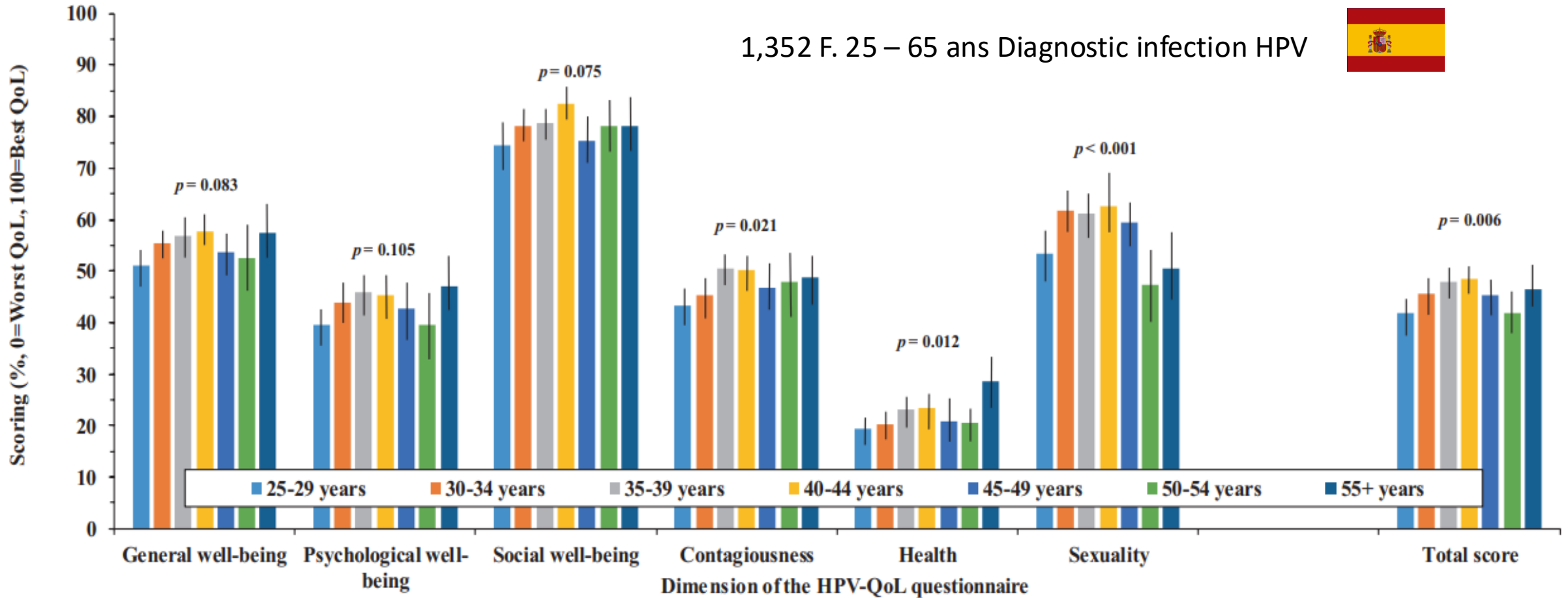
Adeli et al. *BMC Women's Health* (2022) 22:516
<https://doi.org/10.1186/s12905-022-02073-6>

BMC Women's Health

HPV : Conséquences psycho-sexuelles

Les lésions, le diagnostic et les traitements impactent toutes les dimensions de la sexualité

L'impact psychologique de l'HPV (Femmes)





COUPLES HETERO (WSM)

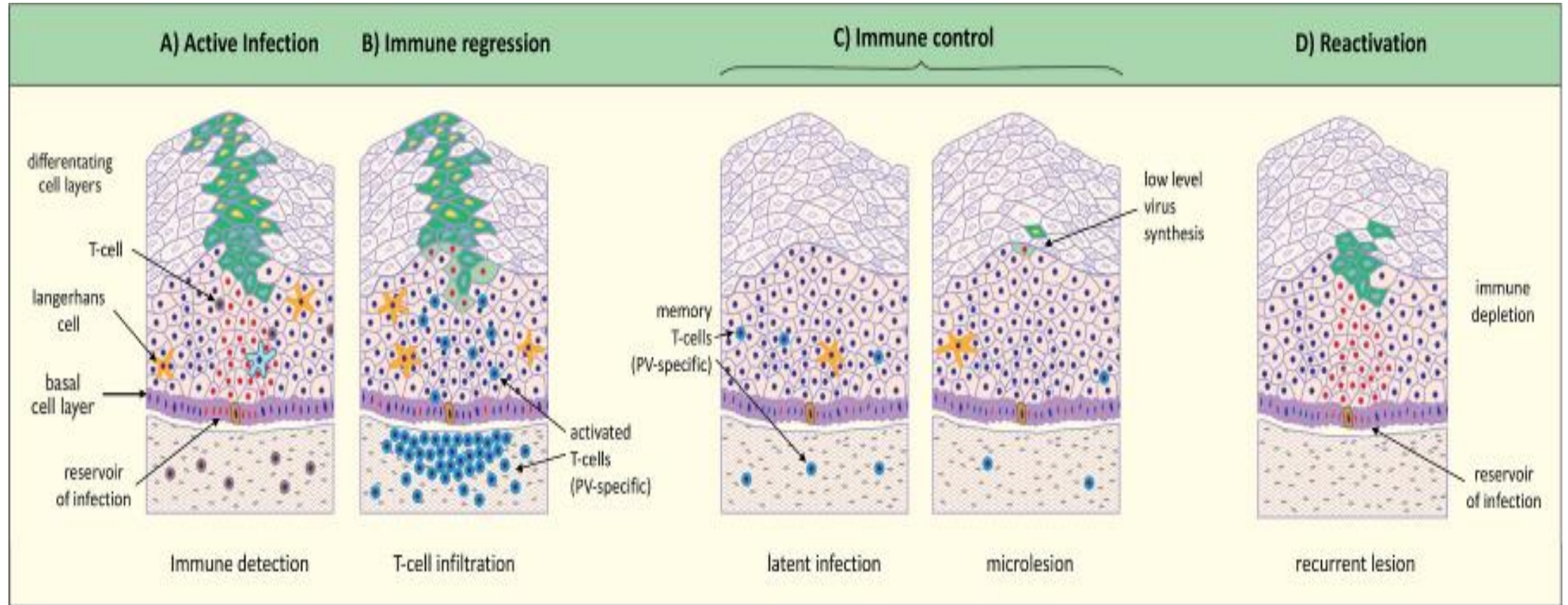
- Taux de concordance dans les études :
 - HU & al, 2022 : 35,4% (HPV HR 61,08%)
 - Katja & al, 2018 : 6,1%
- Concordance \neq transmetteur(s) :
 - Réactivation d'infection
 - Infection materno-infantile
 - auto-innoculation oro-génitale



COUPLES DE FEMMES (WSW)

- Très peu d'études sur l'infection HPV (8)
 - Stewart Massad & al, 2014 : 27% HPV+
 - Poupon & al, 2022 : 28,9% absence de dépistage
- Rien sur la concordance dans les couples WSW
 - ➔ Extrapolation des études « hétéro »?
- Informations ?
 - Rassurer
 - Transmission probablement moins fréquente
 - Dépistage de la partenaire

L'histoire naturelle du portage HPV



Soins de "confort"

Douleurs

- **Xylocaine gel** : application avant traitement et à la demande si besoin (dont sexualité)
- **Antalgiques**

Soins

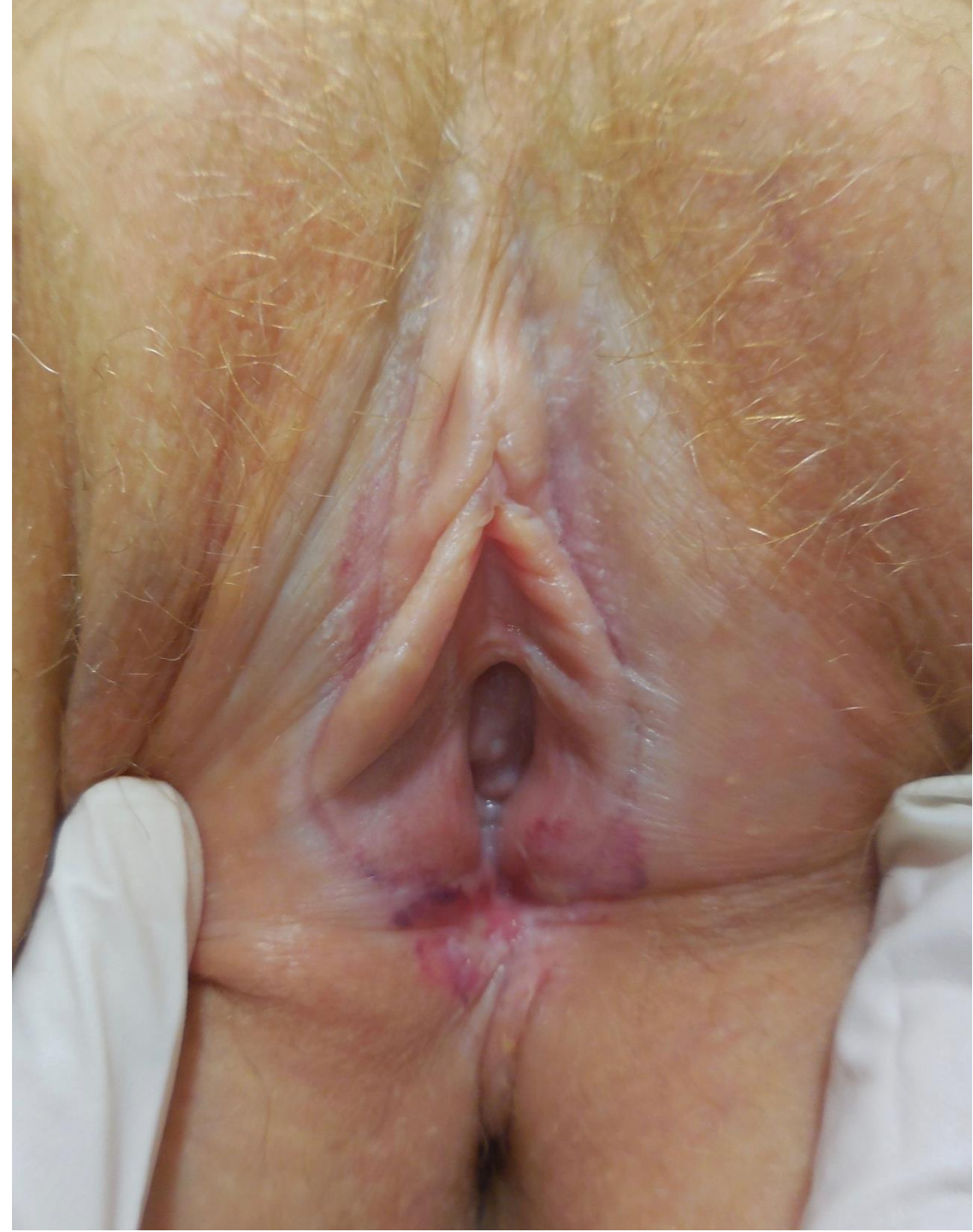- Education aux soins
- Huiles lavantes
- Hydratant / apaisant : acide hyaluronique, huile sèche

Sexualité

- Lubrifiant : acide hyaluronique, base d'eau, huile (CI préservatif),
- Prise en charge d'une hypertonie du périnée
- Prise en charge de l'anxiété : hypnose, acupuncture, relaxation, psychologue

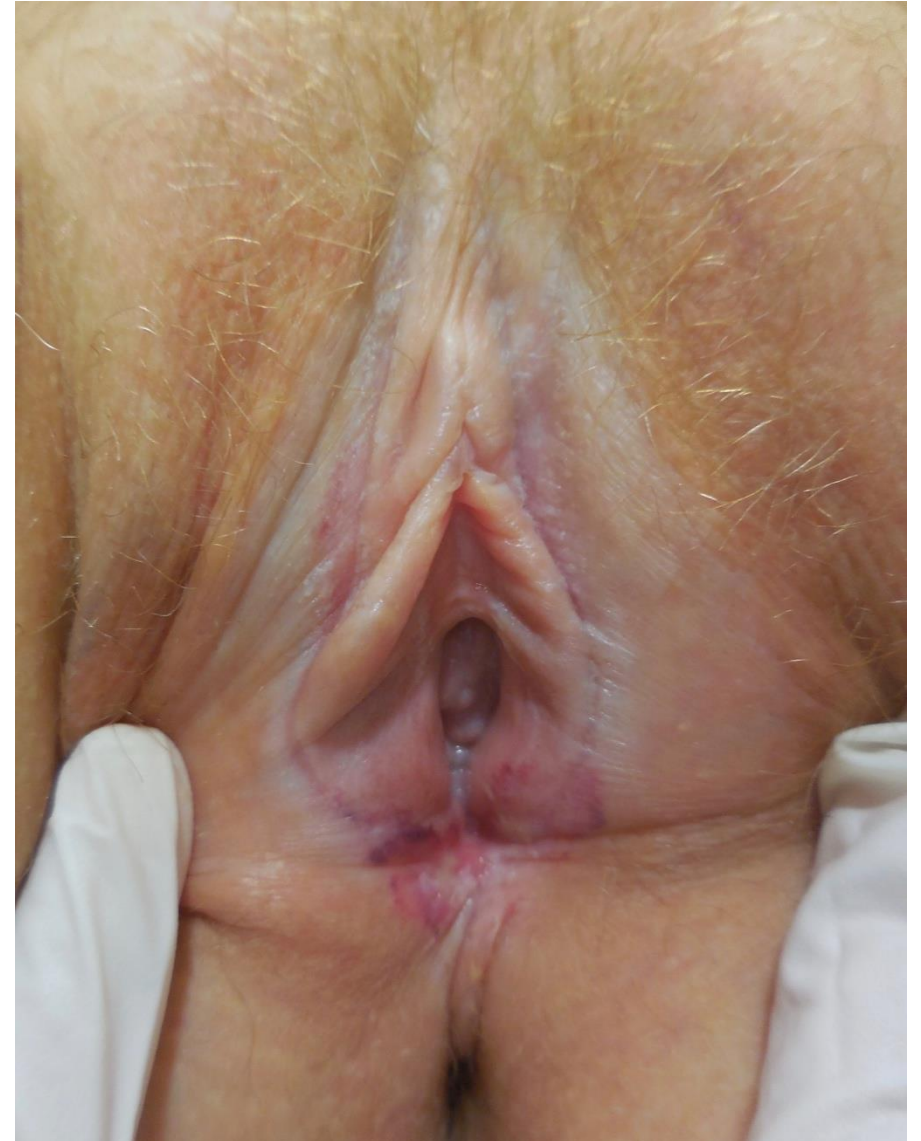Vignette Clinique

- Mme X 59 ans consulte pour prurit intense vulvaire
- dyspareunie superficielle
- ATCD :
 - Familiaux : 0
 - Personnel :
 - 3 enfants voie basse
 - Ménopause non substituée à 51 ans
 - Varices
 - Appendicectomie
- Impression de peau sèche (atrophie post ménopausique ?)
- Brûlures vulvaires lors des mictions
- Échec de traitements locaux
 - topiques locaux (Ac Hyaluronique)
 - traitements antifongiques
- le tout évoluant depuis plus de 2 ans



Vignette Clinique

1. Décrivez la lésion
2. Quel diagnostic évoquez-vous
3. Comment informez-vous la patiente
4. Faites-vous une biopsie et où ?
5. Quel bilan réalisez-vous (si vous envisagez un bilan)
6. Quels facteurs de risque distinguez-vous
7. Quelle est votre attitude thérapeutique



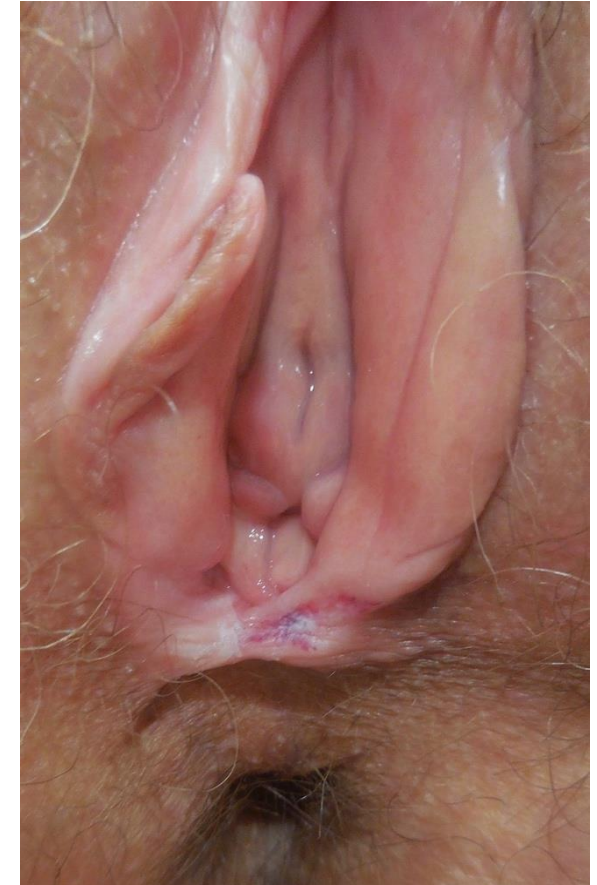
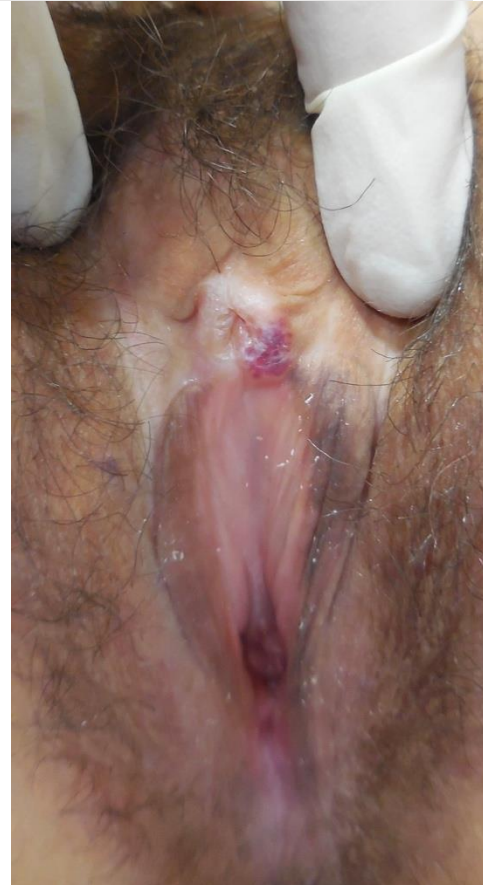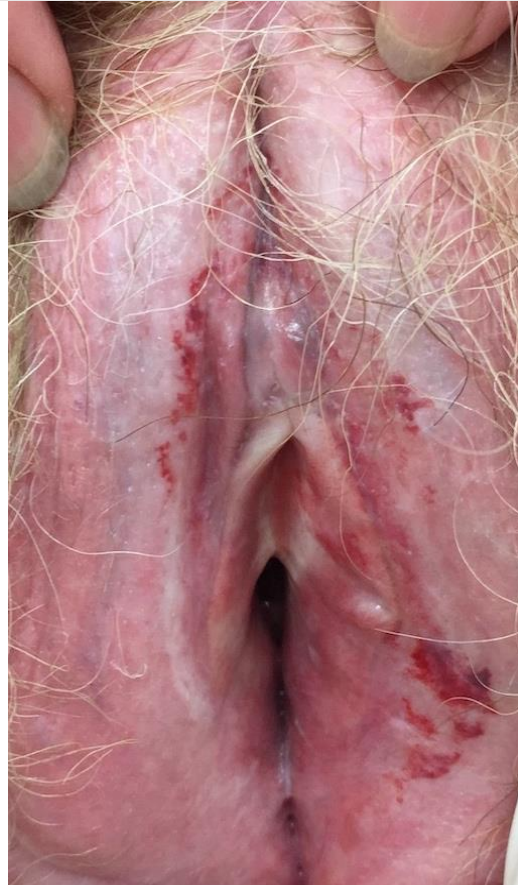
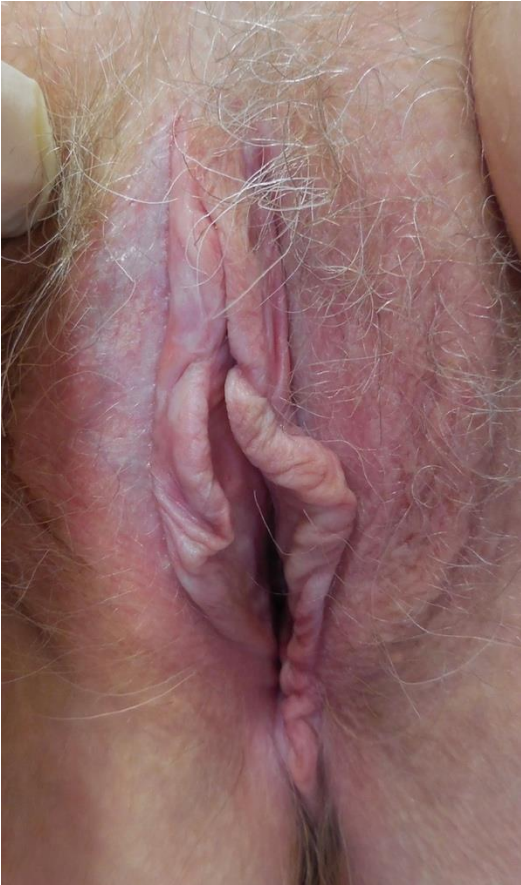Lichen scléreux

VIN différencié (dVIN)

Lichen scléreux : aspects cliniques

TRIADE : PRURIT + BLANC + ATROPHIE

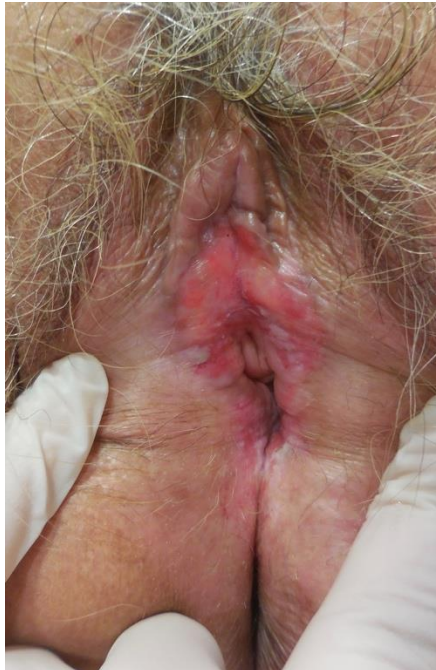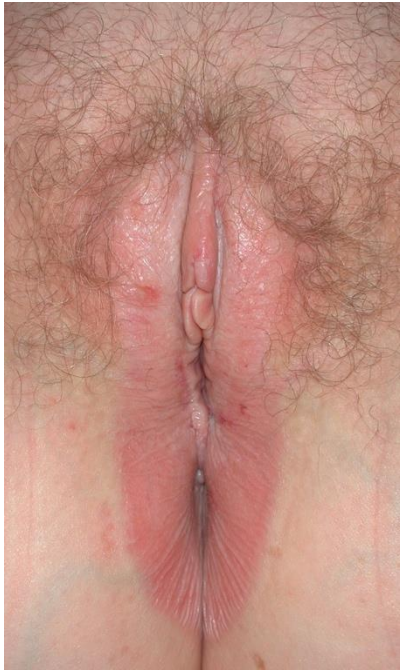Stades débutants, paleur / blanc mat / blanc nacré...
pas de remaniements anatomiques



PURPURA, ECCHYMOSES

Quand biopsier le lichen scléreux

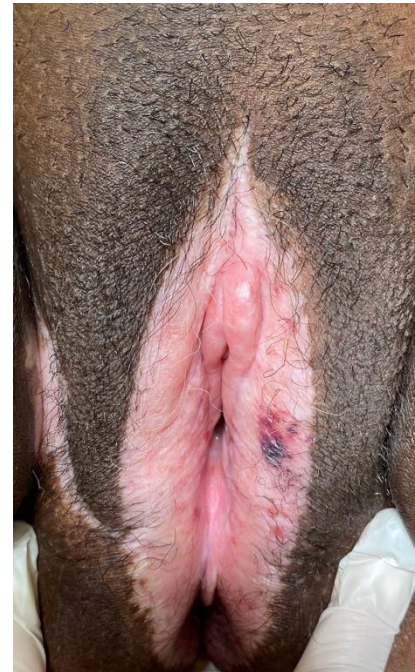
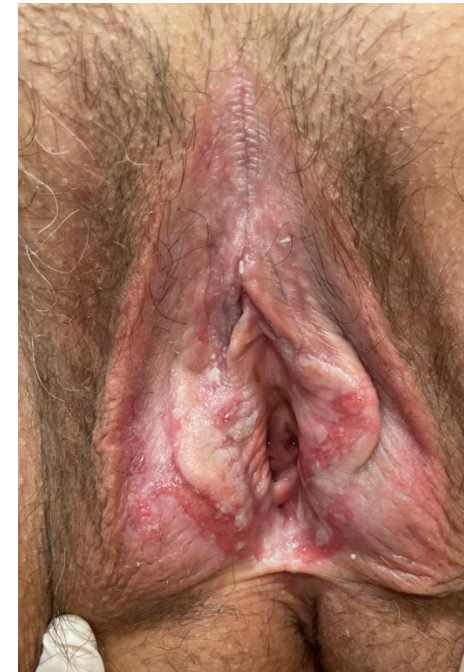British Association of Dermatologists guidelines for the management of lichen sclerosus, 2018*

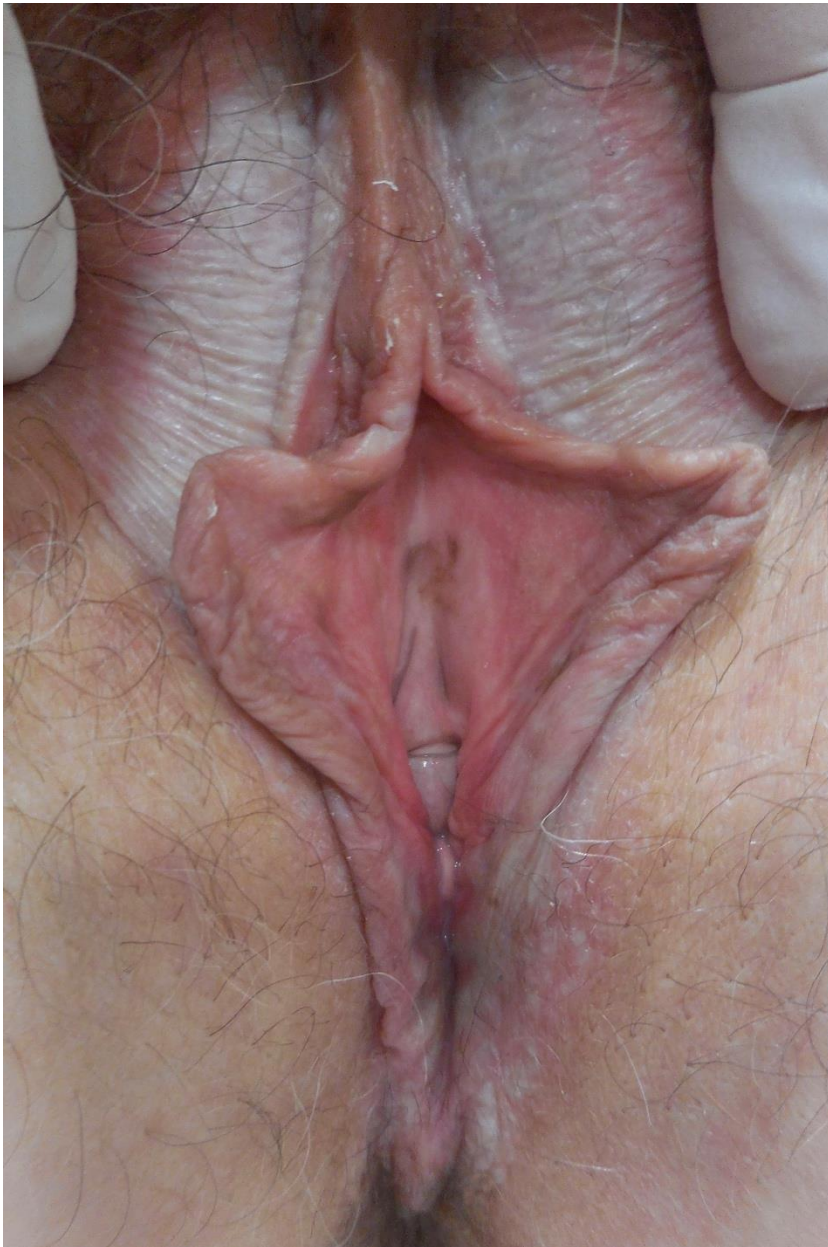

- Lichen scléreux non typique
 - Doute diagnostique
- Complication : dVIN – Cancer
- Femme non ménopausée (?)

Biopsie

Pas chez l'homme
Pas chez l'enfant





Dermocorticoïde fort ou très fort :

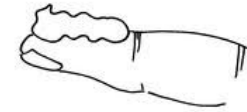
- Clobetasol propionate (Dermoval[®], Clarelux[®]) crème T10g
- Betaméthasone dipropionate (Diprolène[®]) pommade T15g
- Betaméthasone dipropionate (Diprosone[®]) crème ou pommade T30g
 - 1/jour, 4 à 6 semaines
 - 1 jour sur 2, 4 à 6 semaines
 - 1 jour sur 3, 4 à 6 semaines
 - TTT d'entretien 1 à 2 fois par semaine

À adapter au cas par cas

- LSV anciens
- LSV hyperkératosiques

Expliquer le traitement +++ :

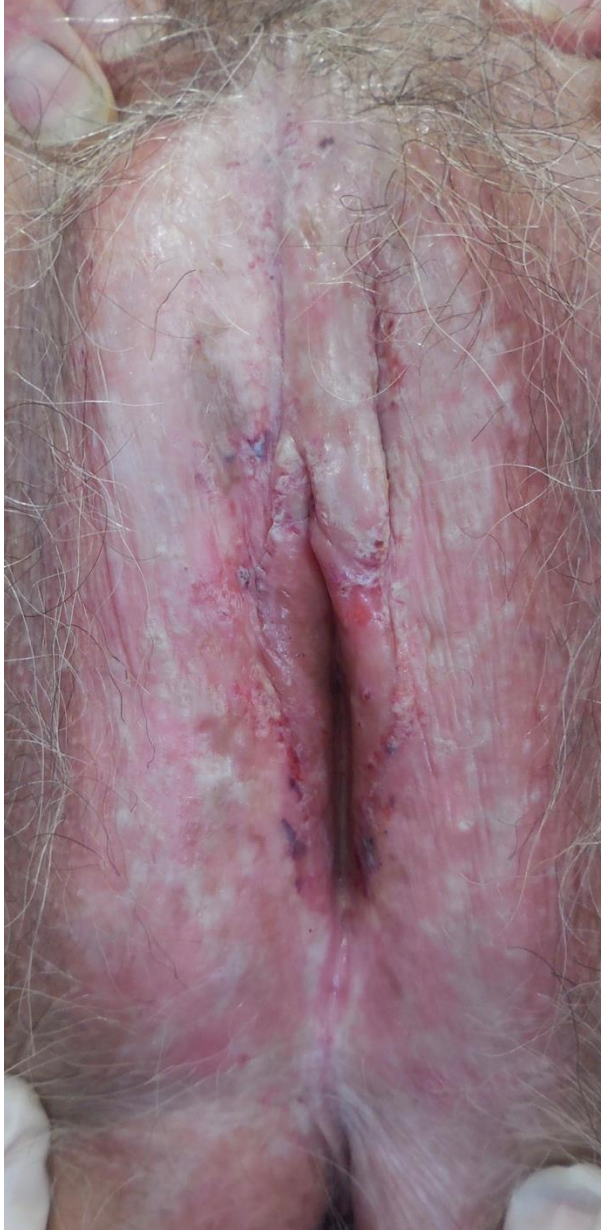- Quantité : 1 unité phalange
- Comment et où appliquer la crème
- Prévenir la corticophobie +++ de la patiente, *du pharmacien*



Revoir la patiente à 12 semaines :

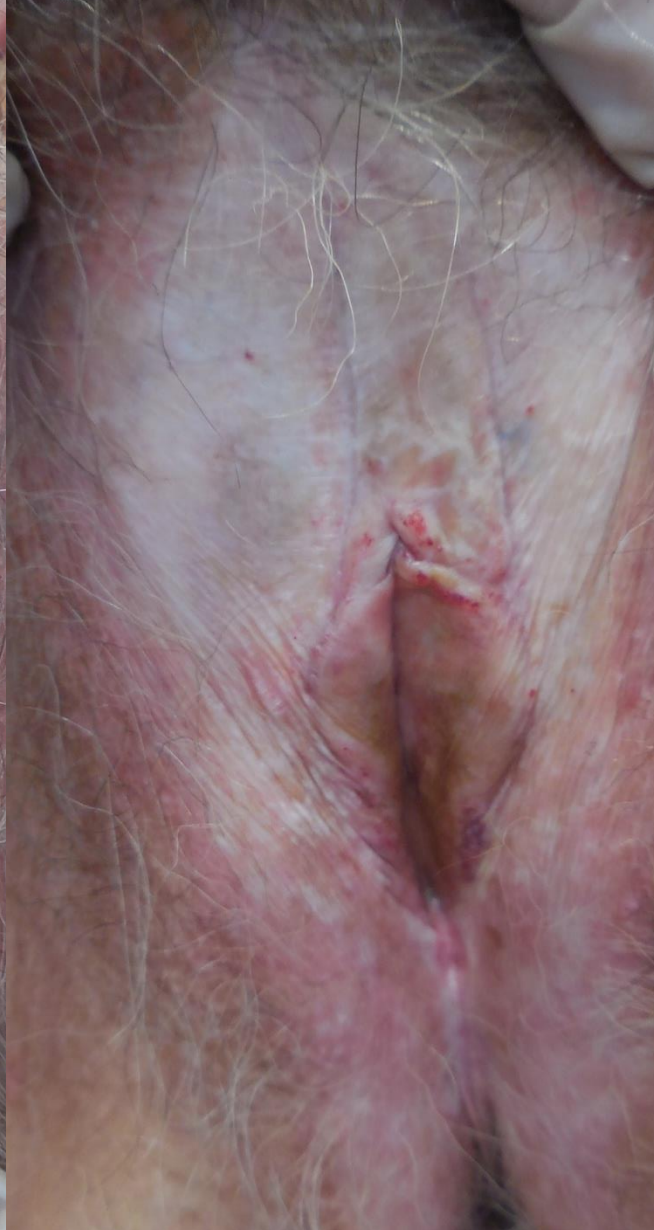- Âge, difficultés de traitement, de compréhension
- Traitement d'entretien le plus souvent nécessaire
- Penser à proposer un émollient +++
- Crème aux oestrogènes en l'absence de contre-indication

Si intolérance au Clarelux ou Dermoval : essayer Diprosone ou Diprolène pommade



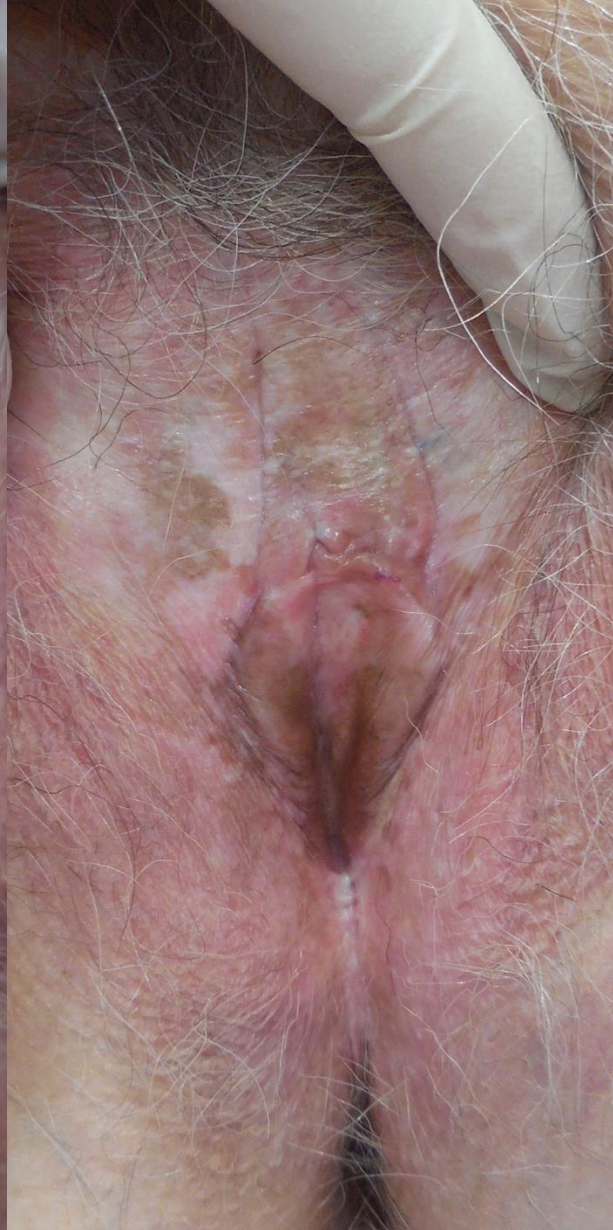Septembre 2018

Clobétasol 1/J



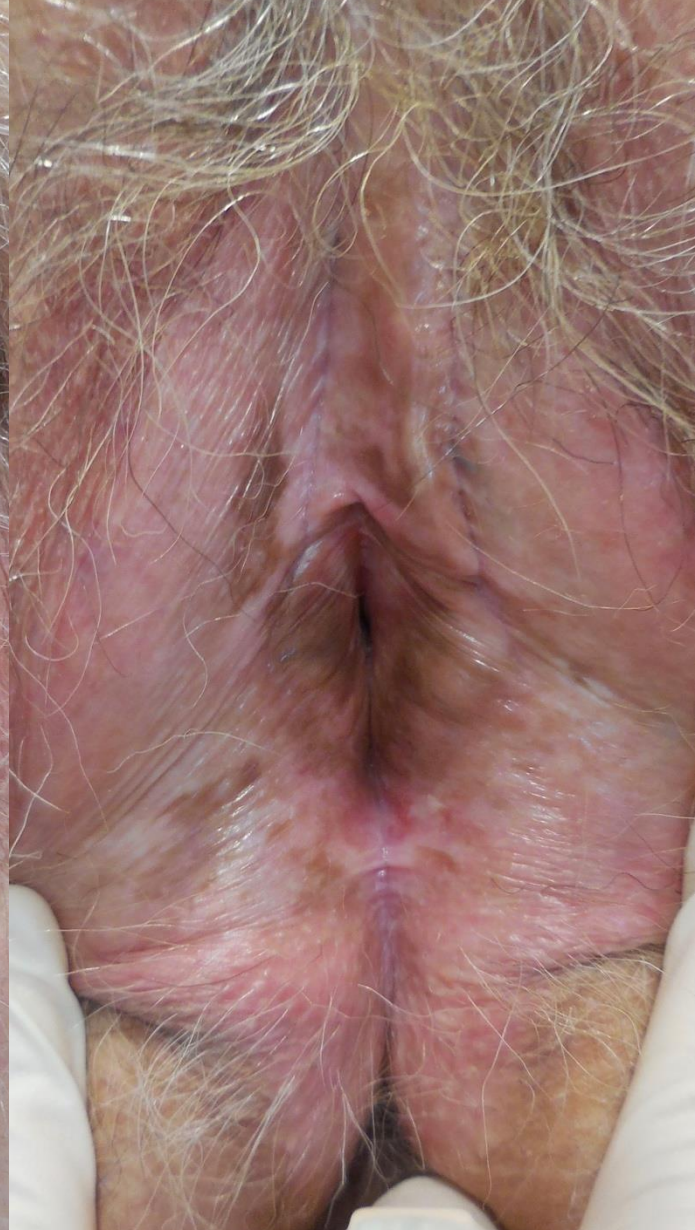Octobre 2018

Clobétasol 1 jour/2 puis 1 jour/3

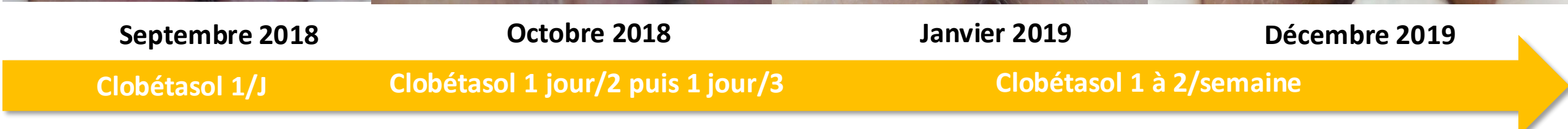


Janvier 2019

Clobétasol 1 à 2/semaine



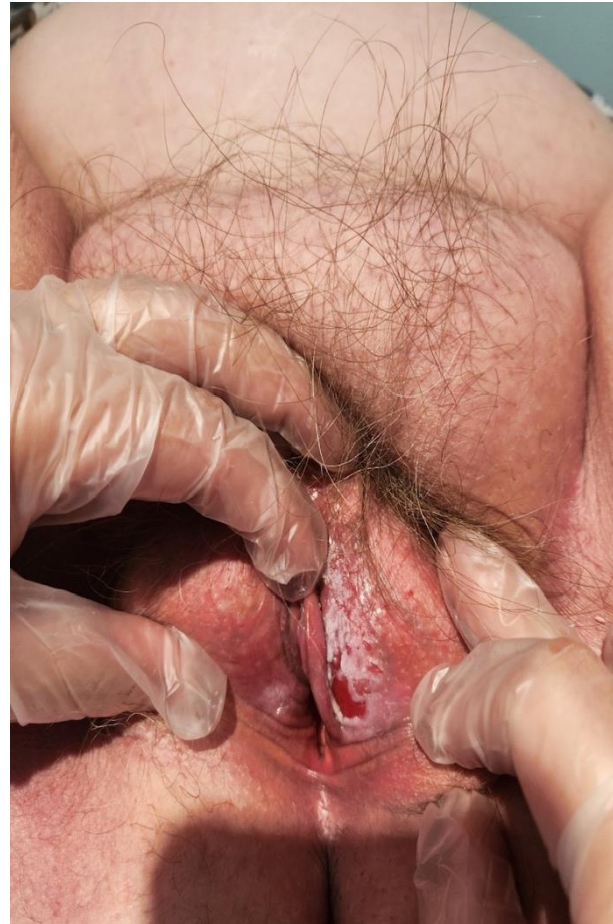Décembre 2019



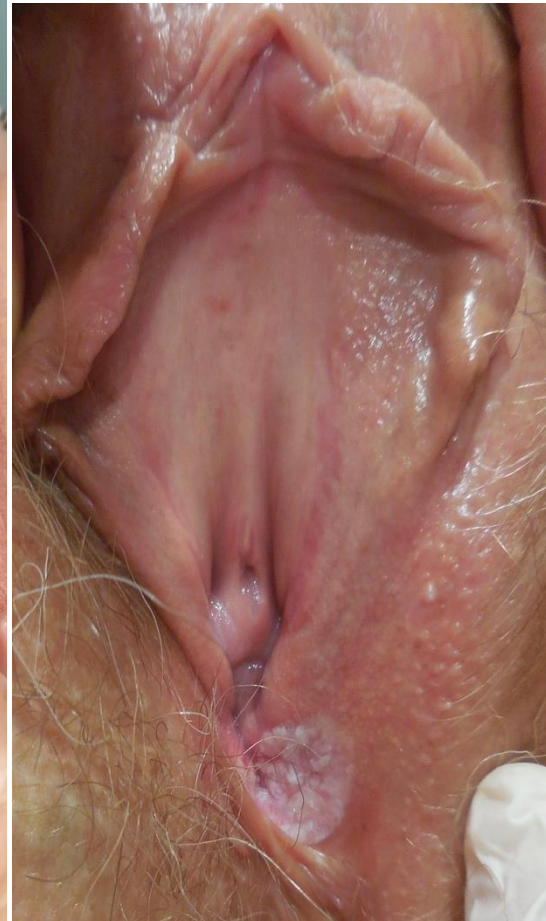Leucoplasie

**Résistance
aux
corticoïdes**

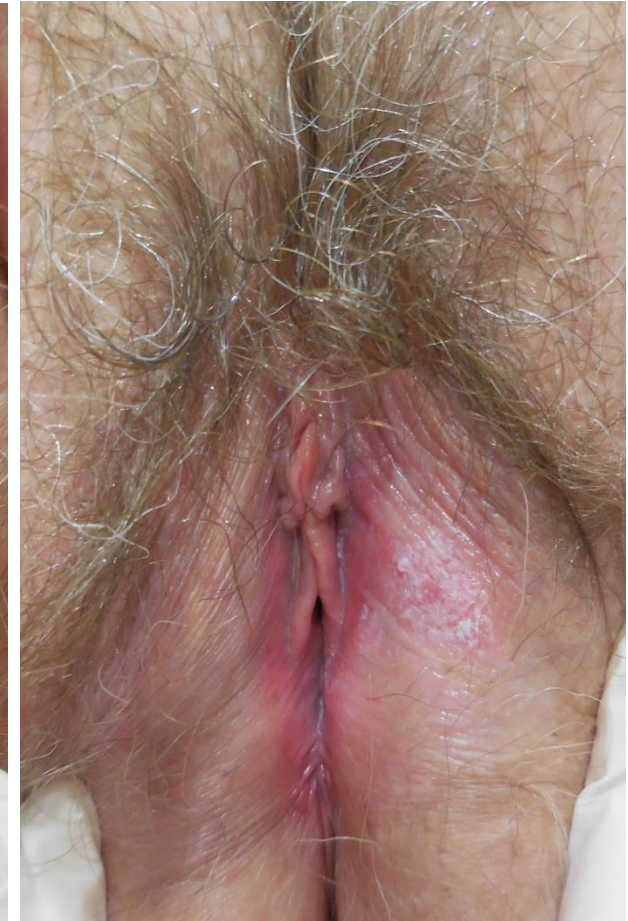
BIOPSIE +++



**Pemphigus
vulvaire**



HSIL

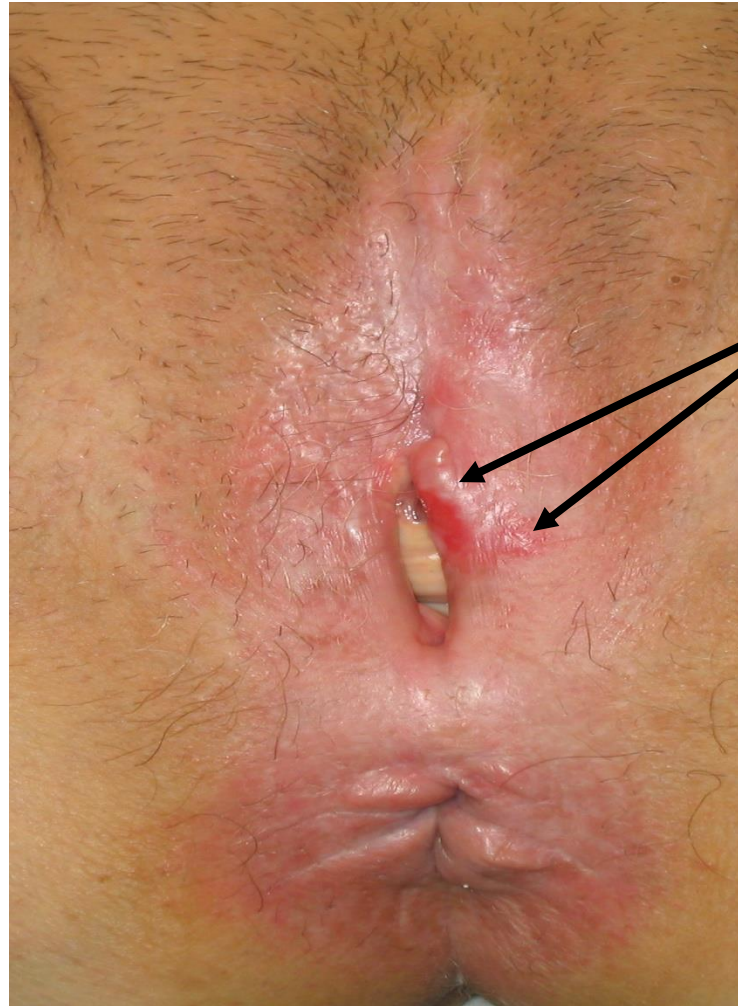


**Maladie de Paget
vulvaire**

differentiated Vulvar Intraepithelial Neoplasia

Lichen Scléreux

- Coloration : blanc- nacré en 8
- Atrophie des reliefs
- Fusion des petites lèvres
→ clitoris encapuchonné
- Respect du vagin
- Prurit - Dyspareunie



Je biopsie ici

- Début d'érosion
 - Aspect papuleux voire bourgeonnant
 - Apparus (j'avais pris soin de photographier...)
- ➔ d VIN



Risque de cancer: **3,5%**



Lichen scléreux

Traitement du lichen & suivi

dVIN

Chirurgie avec objectif de marges négatives

Marges négatives

Marges positives

Surveillance

Pas de reprise chir systematique

dVIN opérée: risque résiduel de cancer **2-4%**


Si marges **+**: suivi adapté
Reprise si lésion résiduelle ou récurrence étayée

VHSIL / dVIN

Incidence 100,000 F/an
2,95 sans K
3,85 avec K

Age <65 ans
Tabac ++
Lésion multifocale
Autres lésions génitales

Transfo maligne 5,7%
Tps de progression
médian: 4,1 an




Incidence 100,000 F/an
0,05 sans K
0,13 avec K

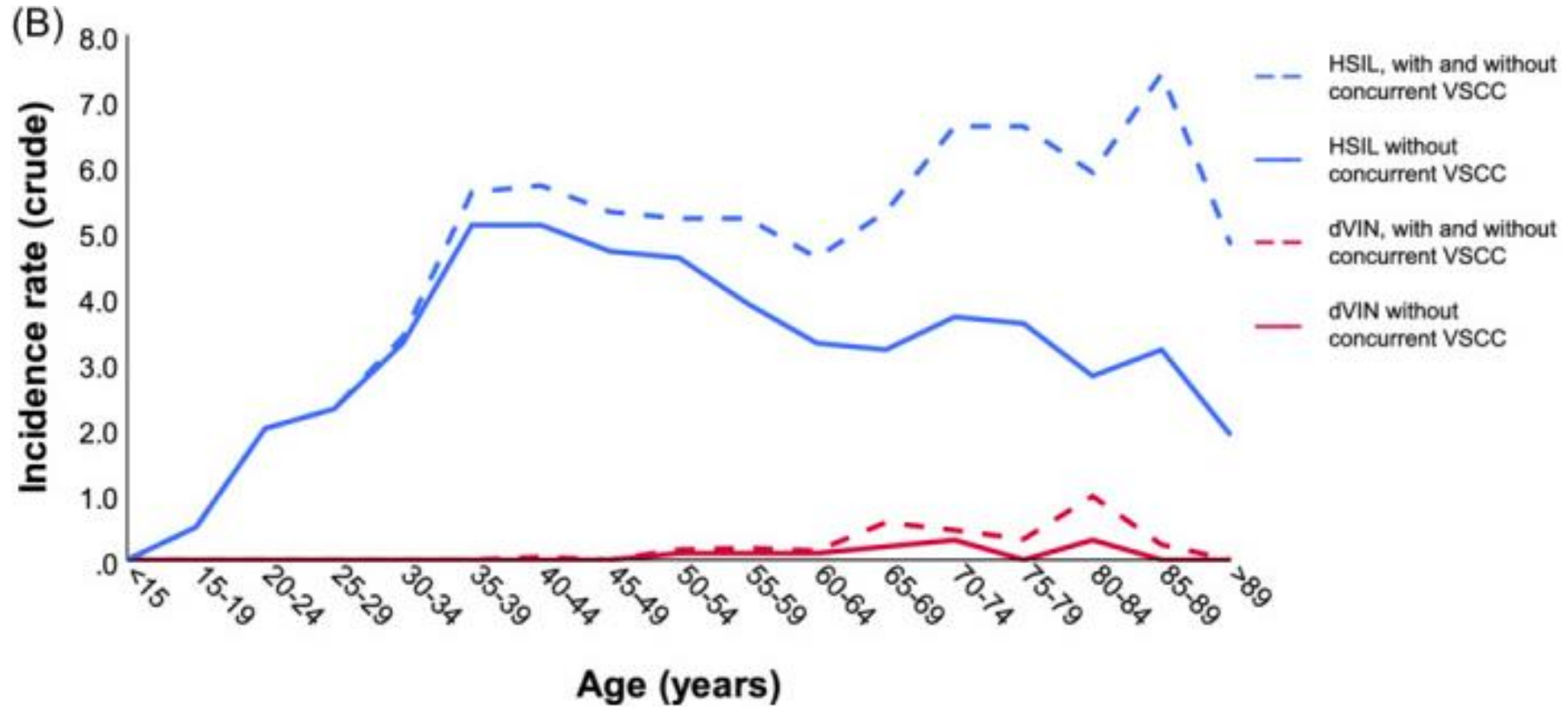
Age >65 ans
Tabac +/- LS
Unifocale isolée
Plutôt périclitoridien

Transfo maligne 32,8%
Tps de progression
médian: 1,4 an

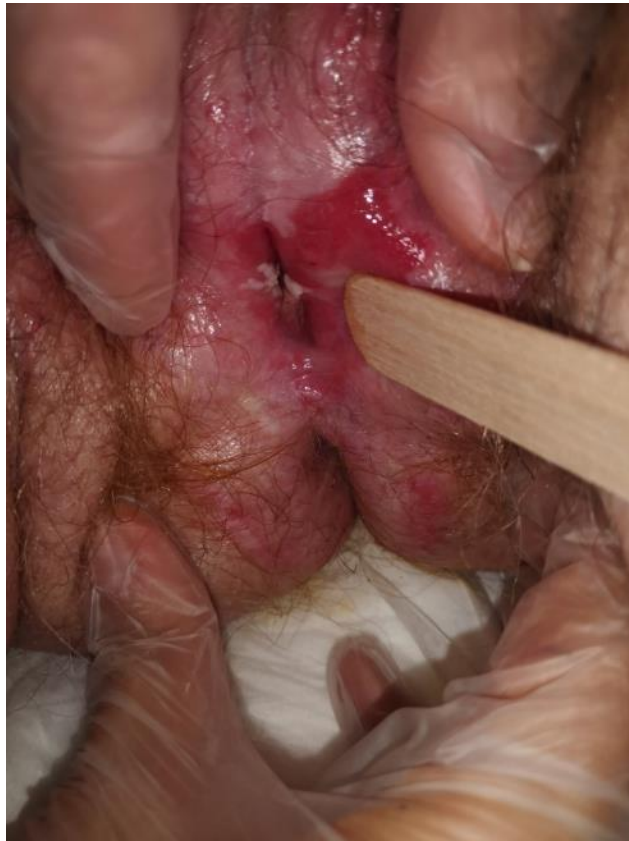

Vulvar intraepithelial neoplasia: Incidence and long-term risk of vulvar squamous cell carcinoma

Nikki B. Thuijs¹  | Marc van Beurden² | Annette H. Bruggink³ |
Renske D. M. Steenbergen¹ | Johannes Berkhof⁴ | Maaïke C. G. Bleeker¹



Néoplasie intraépithéliale vulvaire
HSIL = HIGH GRADE SQUAMOUS INTRA EPITHELIAL LESION



dVIN (sur lichen)

Incidence stable
<20% des NIE

Carcinome invasif +++
(>30%)

>60% des K invasifs de la
vulve

HSIL différenciée
(differentiated type)

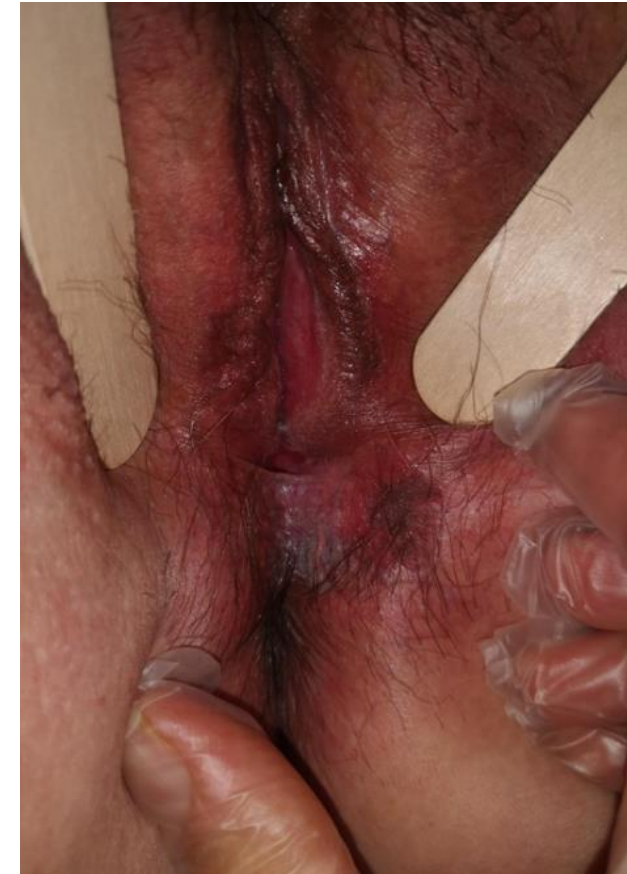**VHSIL (HPV-HR 16, 33,
18...)**

Incidence augmente
>80% des NIE

Carcinome invasif rare (5-
10%)

<40% des K invasifs de
vulve

HSIL classique
(usual type)



	VIN liée à l'HPV	VIN différenciée
Épaisseur de l'épithélium	Le plus souvent hyperplasique, papillomateux exophytique, soit bourgeonnant endophytiques en bourgeons larges	Le plus souvent hyperplasique, avec des bourgeons frêles et irréguliers
Hyperkératose	Le plus souvent à la fois parakératosique et épaisse	Le plus souvent ortho- et parakératosique et épaisse
Aspect d'ensemble	Basophile (plus de noyaux que de cytoplasmes)	Éosinophile (vastes cytoplasmes)
<u>Désordre architectural</u>	<u>Le plus souvent sur toute la hauteur du corps muqueux</u> , parfois les deux tiers rarement moins	<u>Basal mais pas au-dessus</u>
Particularités cytologiques	multinucléations, noyaux très volumineux dits « monstrueux », éléments dyskératosiques isolés, éléments vacuolaires (koilocytaires)	Noyaux clairs, cytoplasmes abondants roses, avec kératinisation marquée et parfois amas de kératine intracytoplasmique
Jonctions intercellulaires	<u>Le plus souvent</u> mal visibles	Très visibles
Mitoses	Dans toute l'épaisseur de l'épithélium et parfois anormales	Basales
Colonisation d'annexes	Fréquente	Possible
P16	Massivement positive le plus souvent	Jamais massivement positive
KI67	Positif sur toute la hauteur le plus souvent	Basal et suprabasal mais pas dans le tiers supérieur
P53	Négative en suprabasal	Positive en suprabasal

Lichen Sclerosus and Sexual Dysfunction: A Systematic Review and Meta-Analysis

Rachel Pope¹, Min Ho Lee², Anna Myers¹, Junmin Song³, Ramy Abou Ghayda¹, Jong Yeob Kim², Sung Hwi Hong⁴, Se Bee Lee⁵, Ai Koyanagi⁶, Louis Jacob⁷, Jae Il Shin⁹

Evaluation of genital self-image and sexual dysfunction in women with vulvar lichen planus or lichen sclerosus

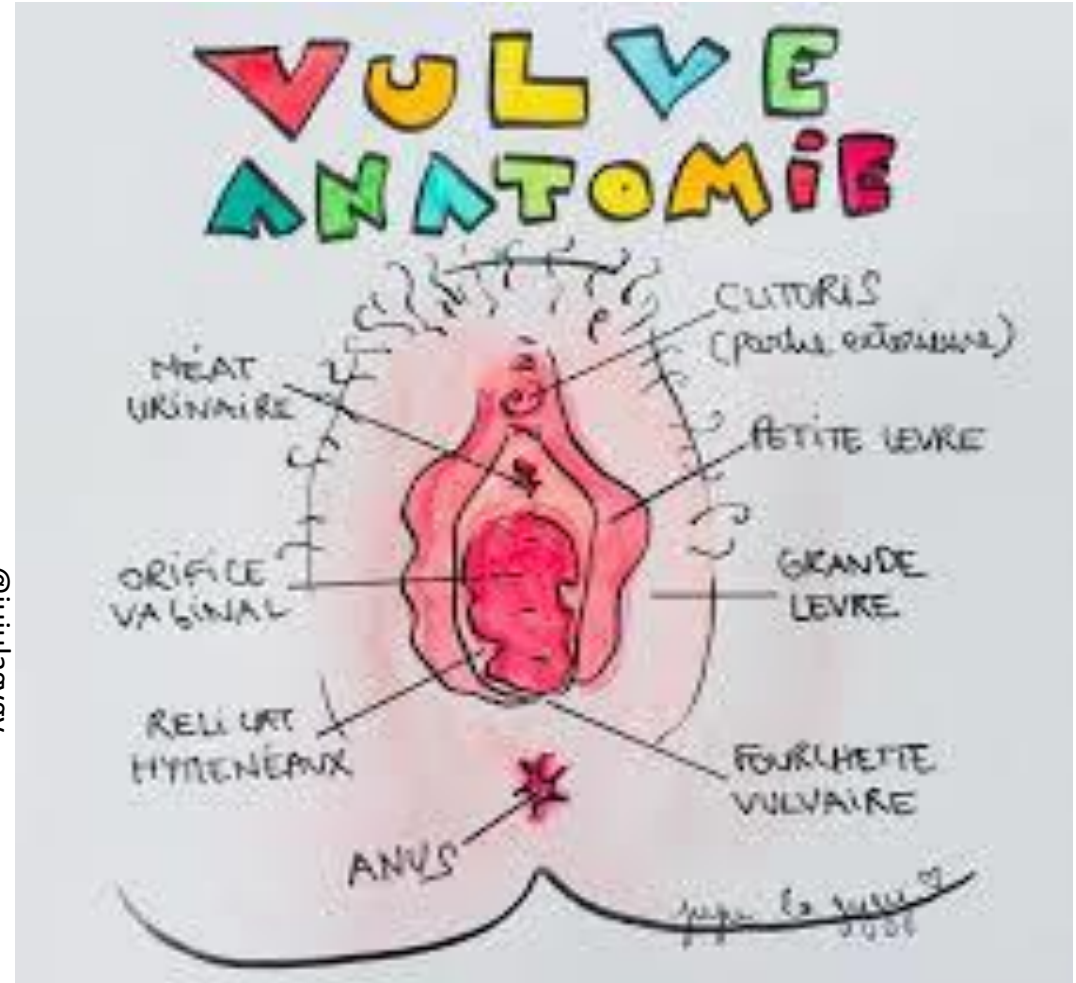
Şükrü Yıldız¹, Hüseyin Cengiz², Cihan Kaya¹, İsmail Alay¹, Emine Öztürk¹, Aysun Fendal Tunca¹, Aliye Erdoğan¹, Levent Yaşar¹

Lichen scléreux : Conséquences psychosexuelles

- Les lésions, le diagnostic et les traitements : impactent toutes les dimensions de la sexualité
- Sont rapportées :
 - Dyspareunie
 - Douleurs généralisées

Education : anatomie et physiopathologie

- **Pathologie inflammatoire auto-immune :**
Non contagieuse Non liée à l'hygiène
- **Peau s'épaissit**
Blanchiment - Perte élasticité → fissures
Disparition des reliefs
- **Clitoris non touché**
mais symphyse du capuchon
- **Expliquer** = examen au miroir



Soins de "confort"

Douleurs

- Xylocaïne gel : application avant TRT et à la demande (dont sexualité)
- Antalgiques
- Kinésithérapie de relaxation pelvi-périnéale

Soins

- Education aux soins
- Huiles lavantes
- Hydratant / apaisant : acide hyaluronique, huile sèche

Sexualité

- Lubrifiant : acide hyaluronique, base d'eau, huile (CI préservatif),
- Prise en charge de l'anxiété : hypnose, acupuncture, relaxation, psychologue
- Sexologie

Dilatateurs?

Désir de pénétration vaginale?

Education ++

Toujours avec un corps gras

Associé à une prise en charge sexologique



Laser ?

Radiofréquence ?

LED ?

Résultats hétérogènes

Peut améliorer les symptômes

Ne traite pas la pathologie

Traitement de l'atrophie associée?

Coût

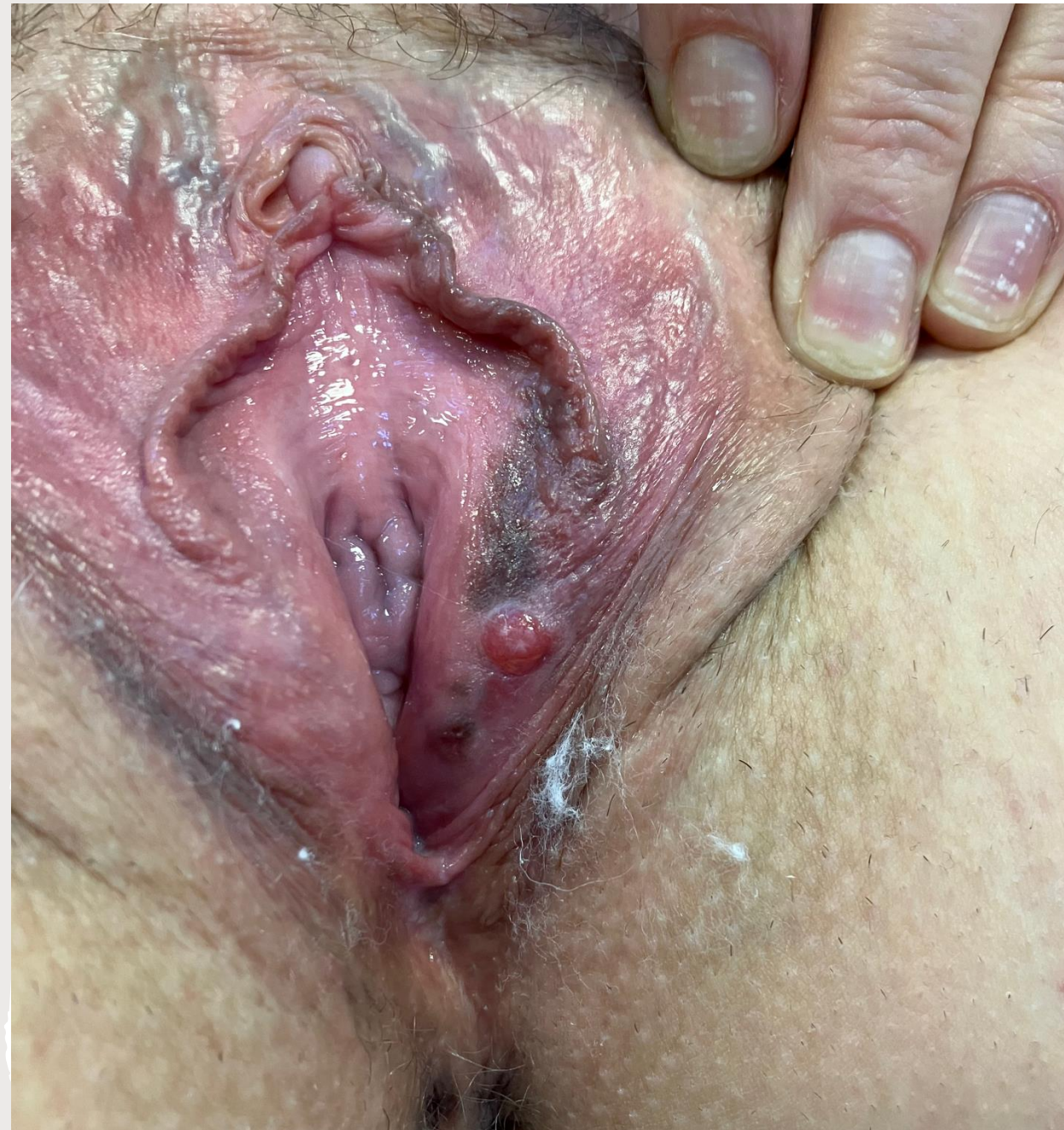Chirurgie ?

Libération d'adhérences du clitoris

Périnéoplastie associée à une corticothérapie post opératoire

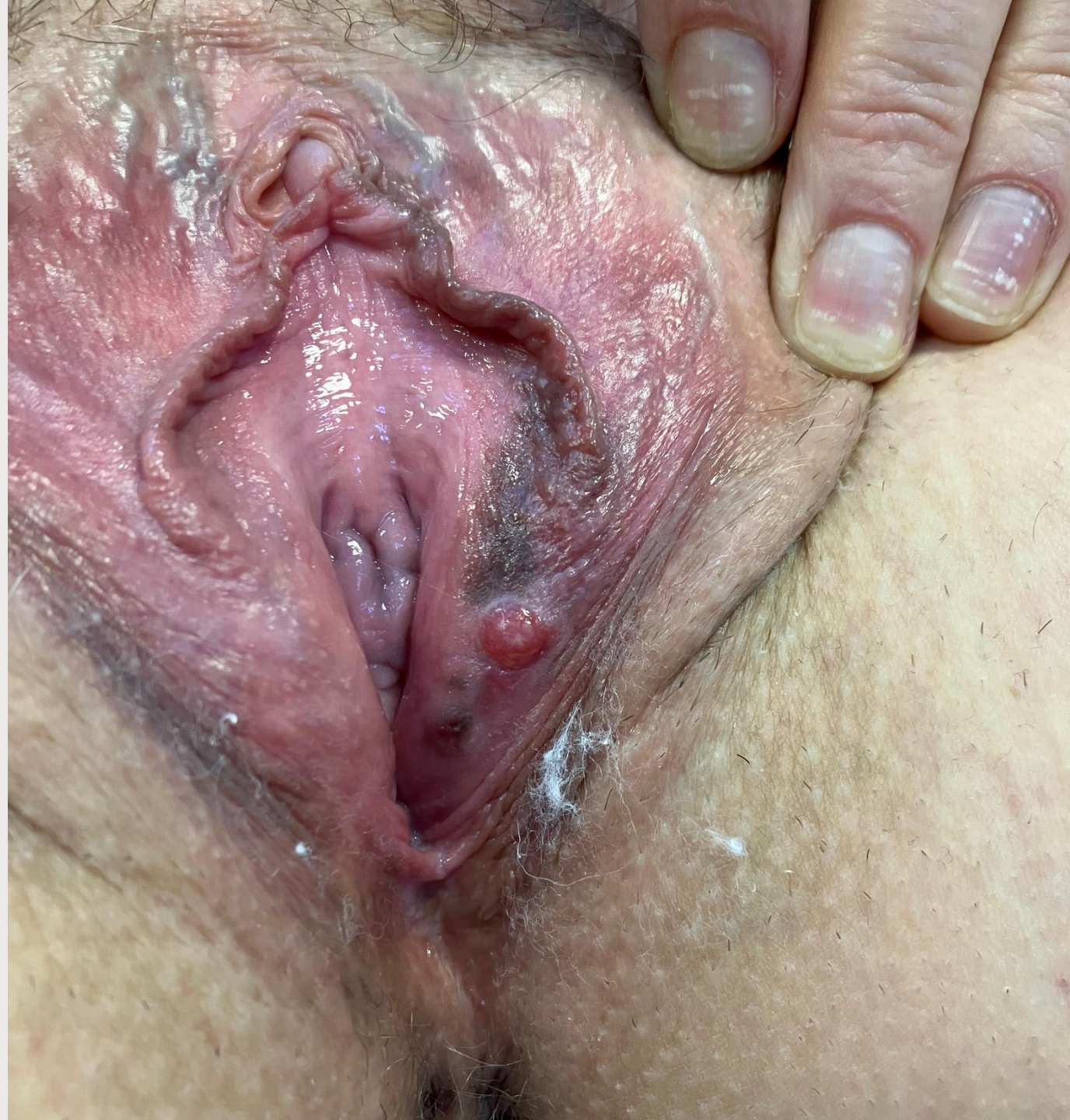Vignette Clinique

- Mme X 41 ans : « petit bouton » vulvaire gênant
- persistant malgré un traitement antifongique local
- ATCD :
 - Familiaux : 0
 - Personnel :
 - Pas de contraception – terrain atopique
 - 2 enfants par césarienne à 35 ans All Maternel
- Lésion indolore paraissant stable depuis 3 mois



Vignette Clinique

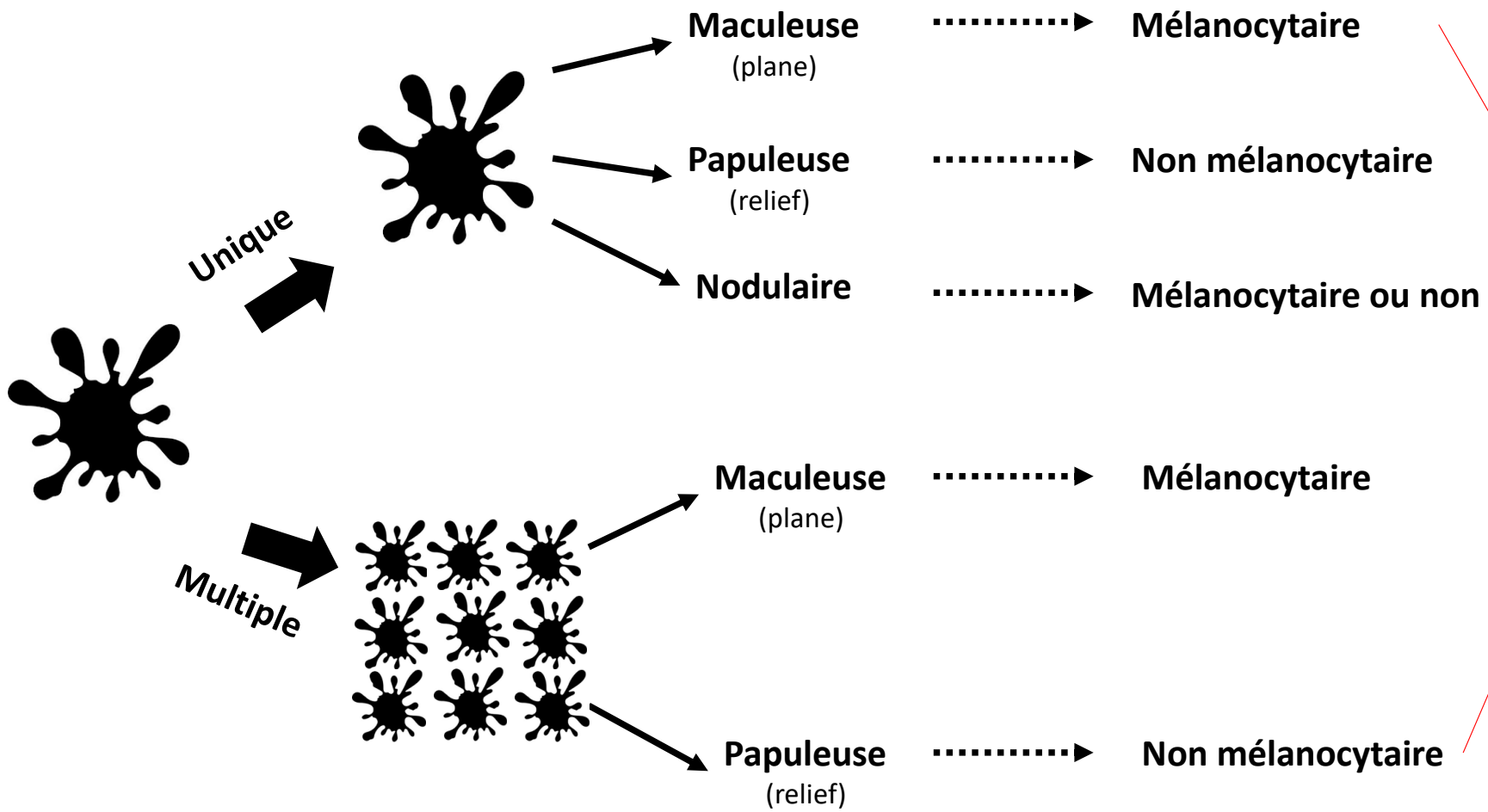
1. Décrivez la lésion
2. Quel diagnostic évoquez-vous?
3. Comment informez-vous la patiente?
4. Faites-vous une biopsie et où ?
5. Quel bilan réalisez-vous? (si vous envisagez un bilan)
6. Quels facteurs de risque distinguez-vous?
7. Quelle est votre attitude thérapeutique?



Lésions

Noires

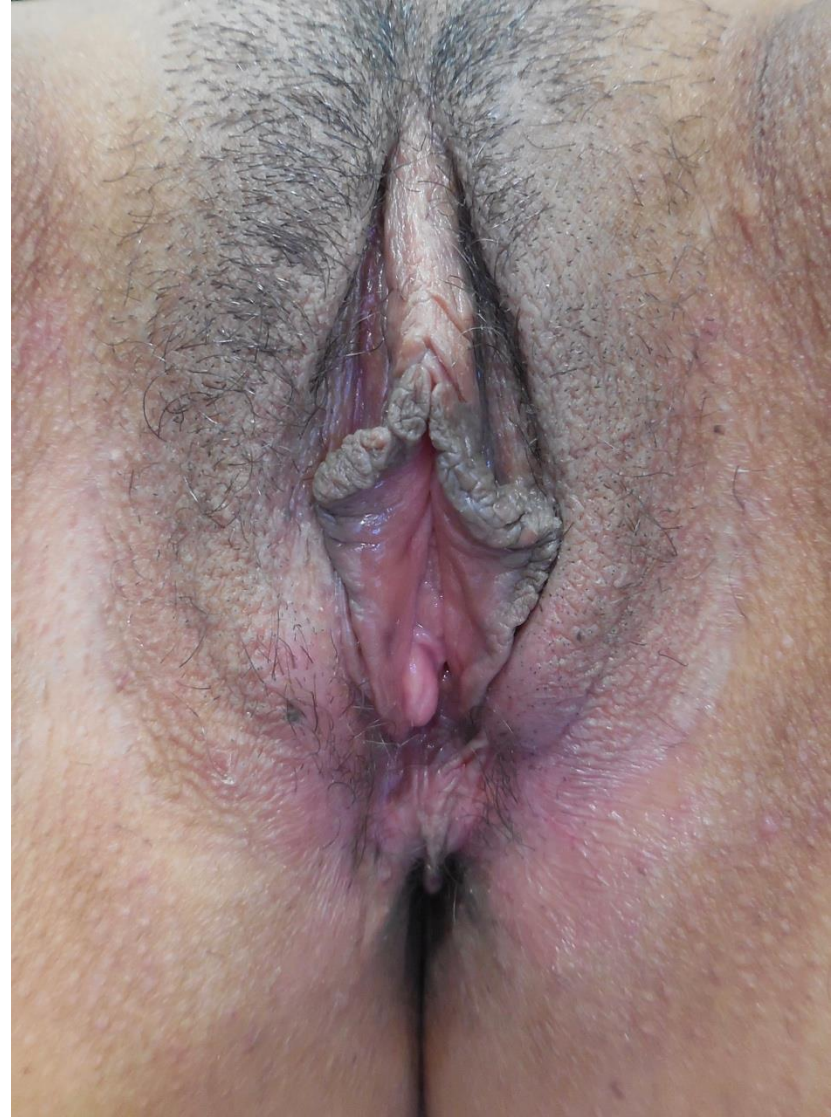




Quelle CAT?

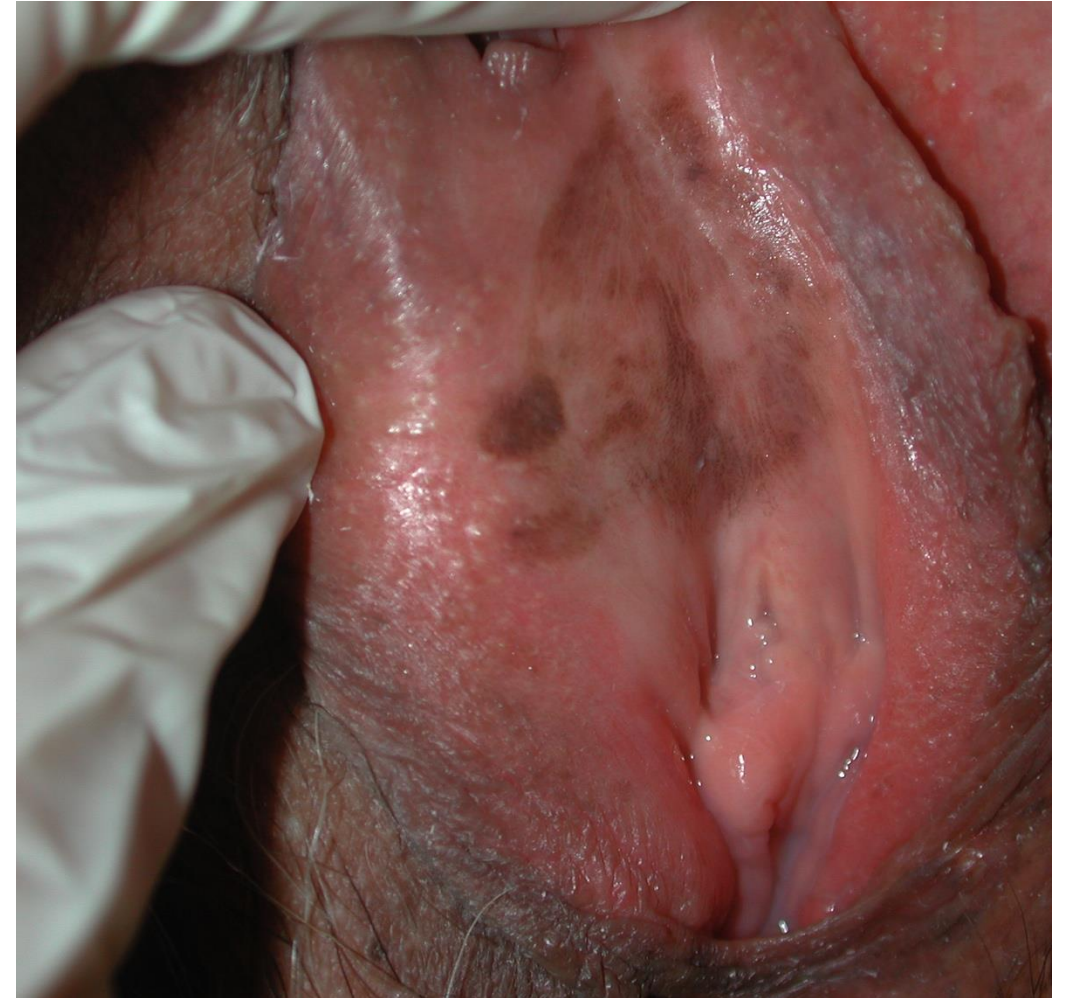Aspects physiologiques

- Aspect maculeux
- **Homogène +++** (= non évolutif)
- Limites floues
- **Symétrique**
- ... Ancien



Mélanose = 30 à 50% des lésions...

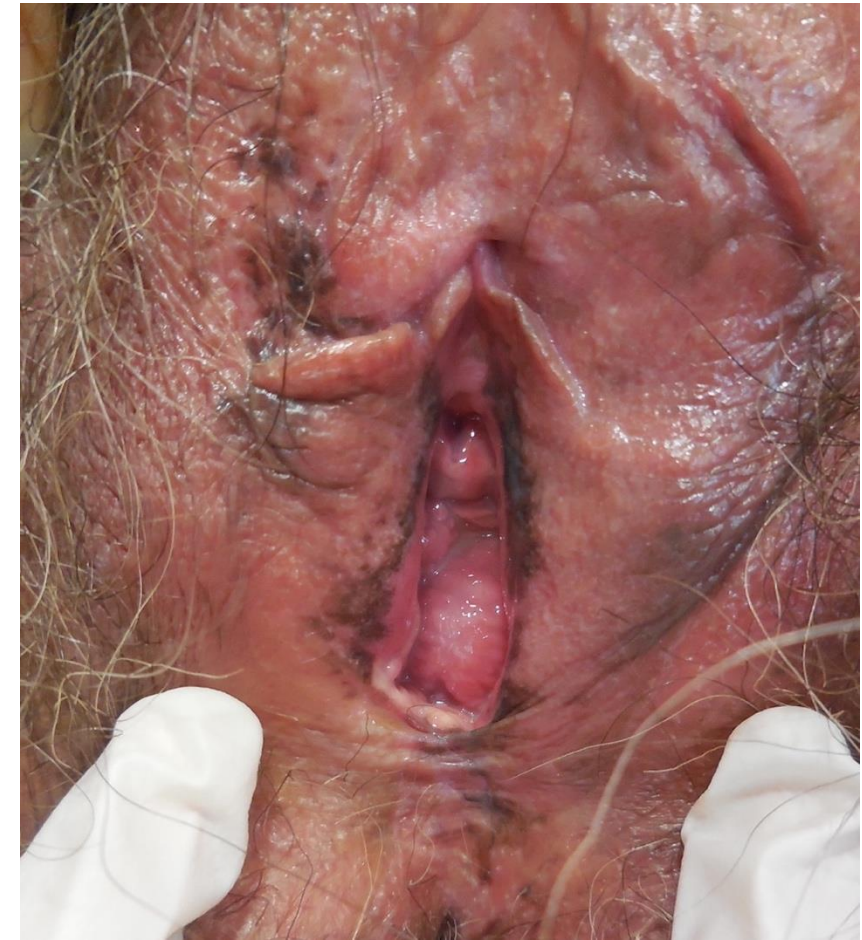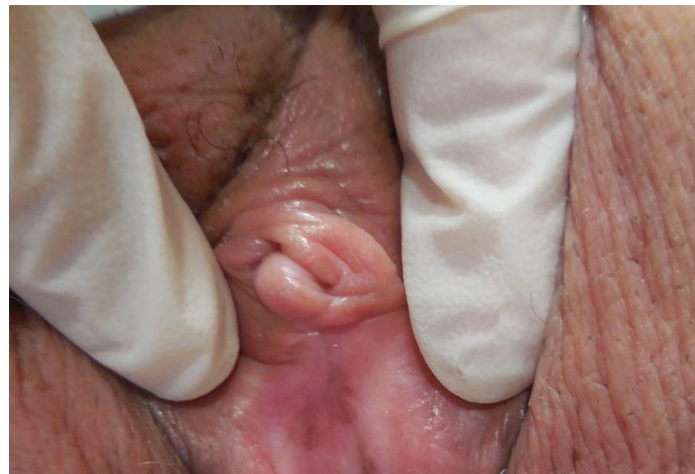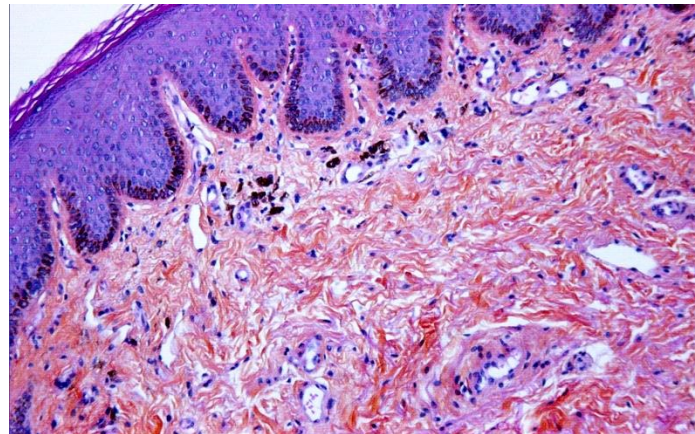
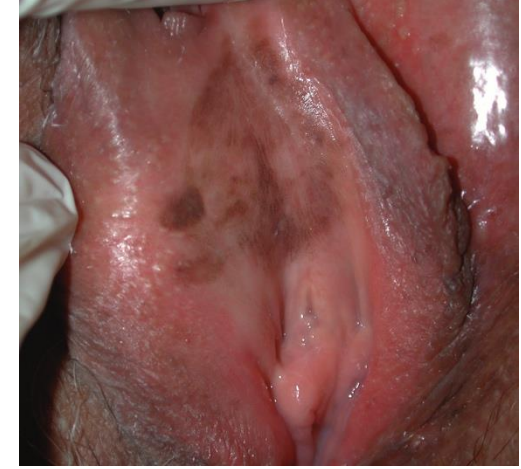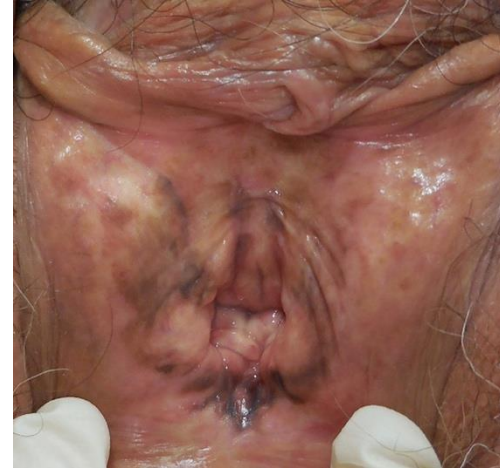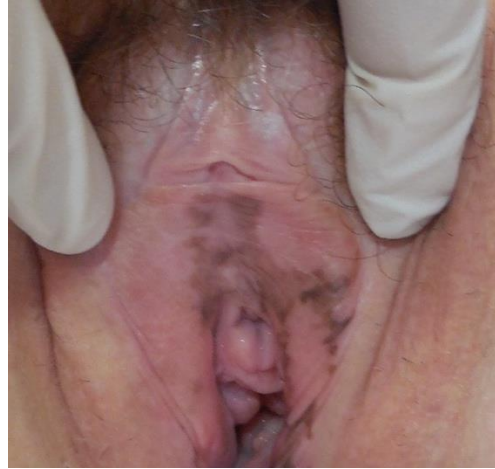- Apparition # 50aine
- Lésion maculaire
- Unique → Xtiple confluyente
- Contexte :
 - **Idiopathique**
 - **Post traumatique**
 - **Inflammatoire (Lichen)**
 - **Génétique (mélanose de Laugier)**



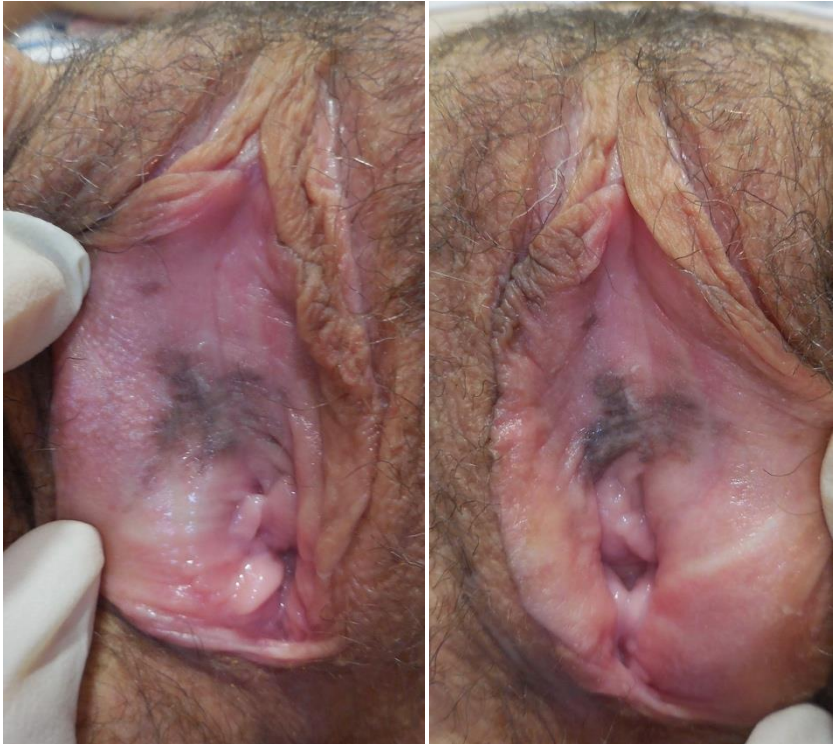Mélanose

idiopathique

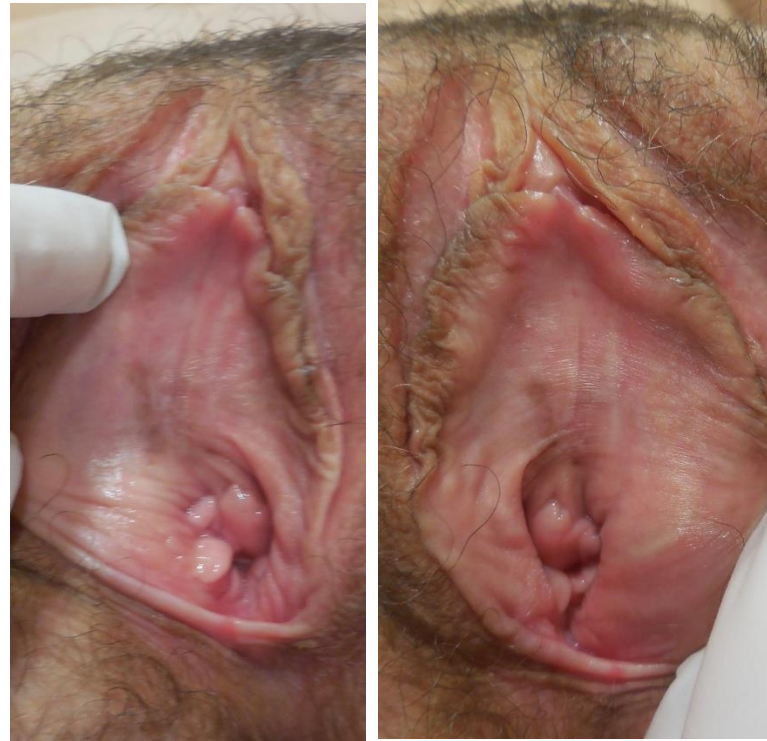BIOPSIE(S) +++



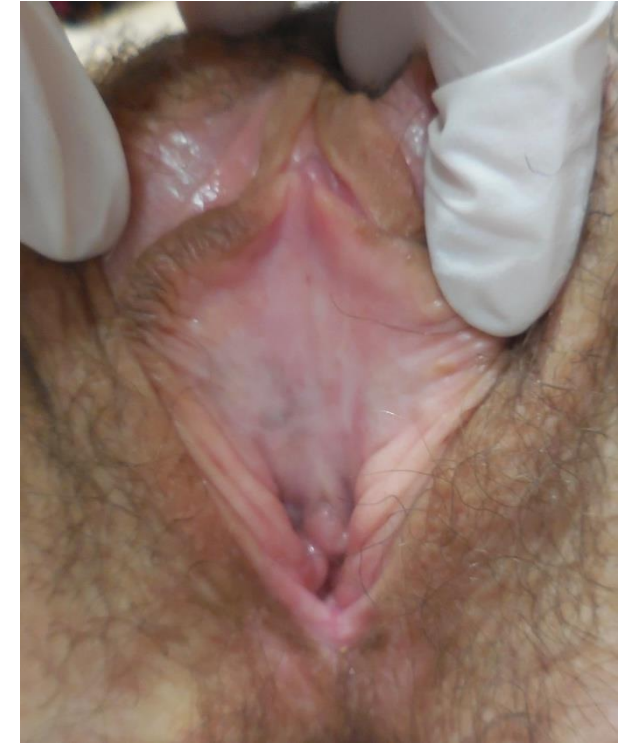
Mélanose : pigmentation post traumatique



Septembre 2019

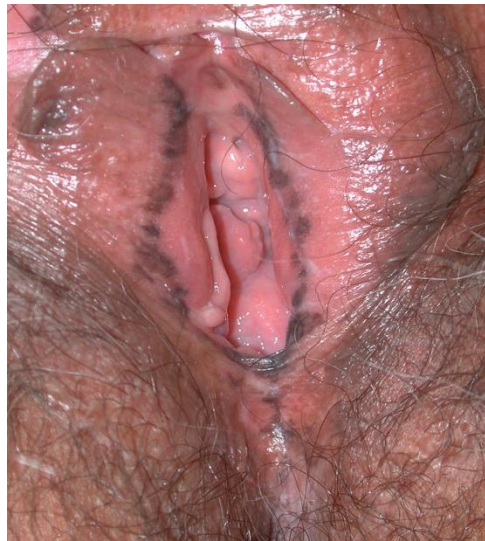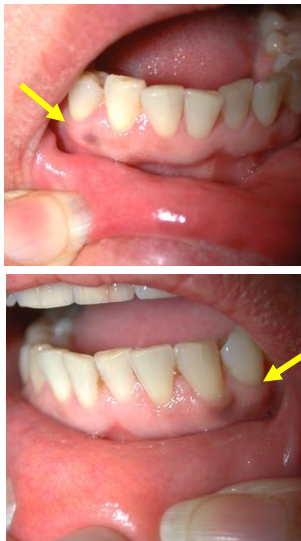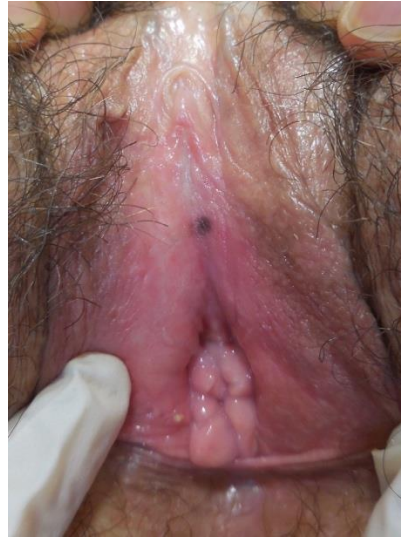


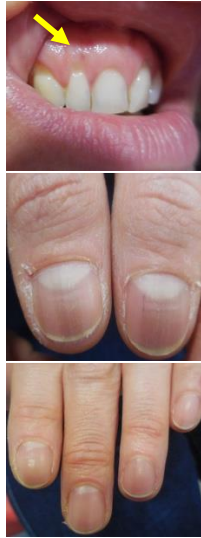Septembre 2020



Mai 2022

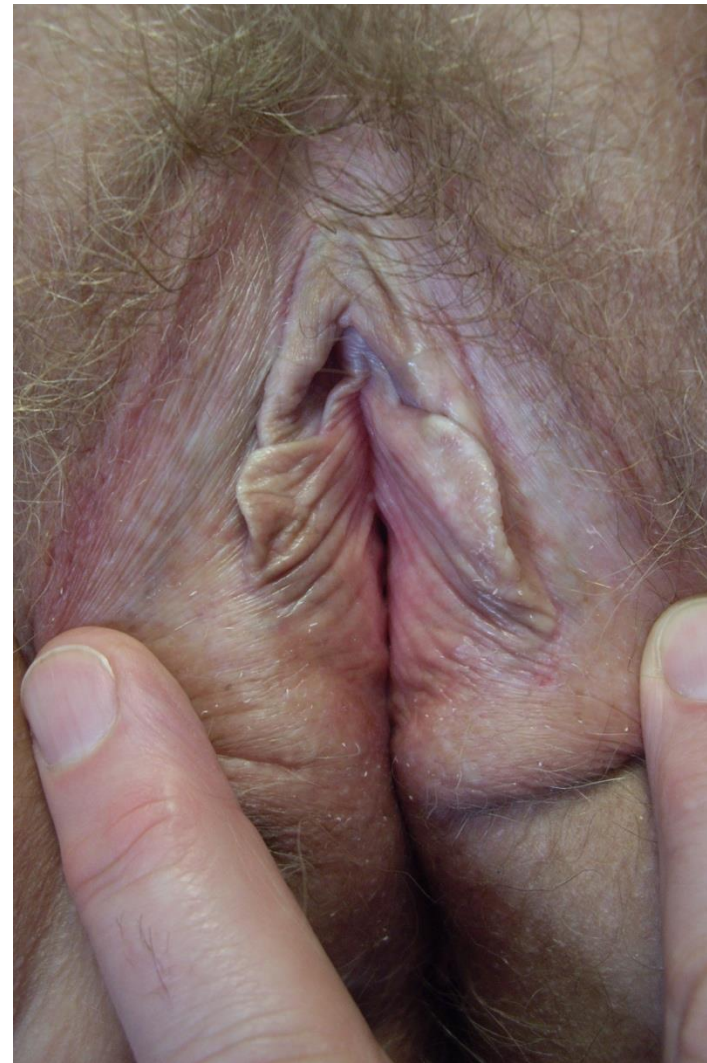
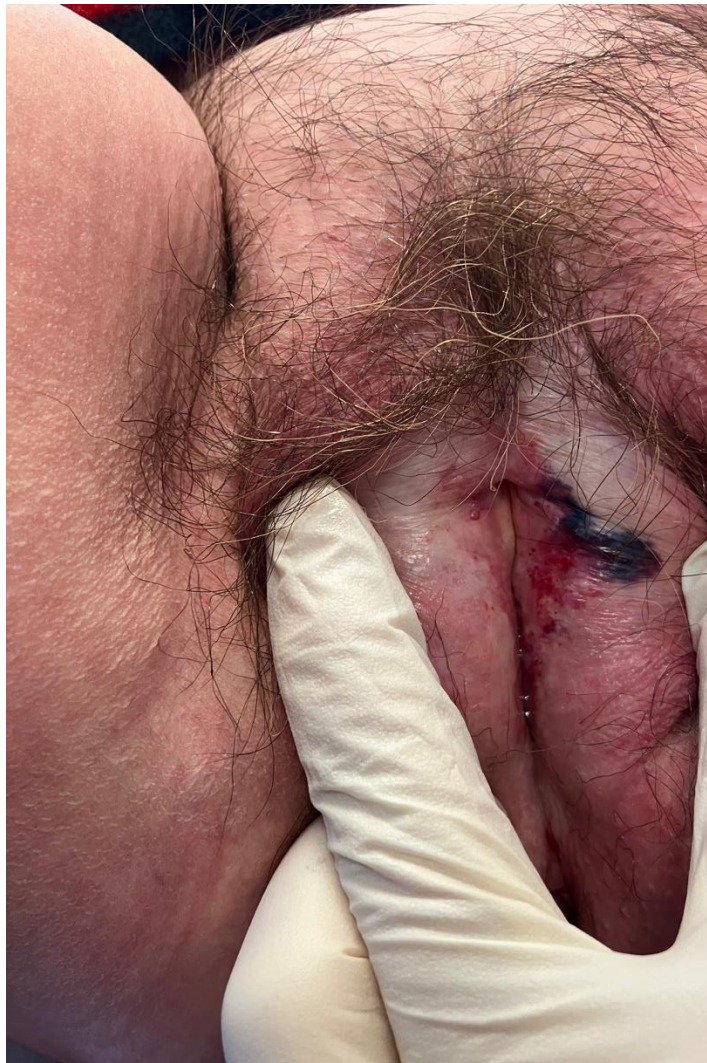Accouchement en Avril 2017 : éraillures au passage de la tête entre 11h et 1 h

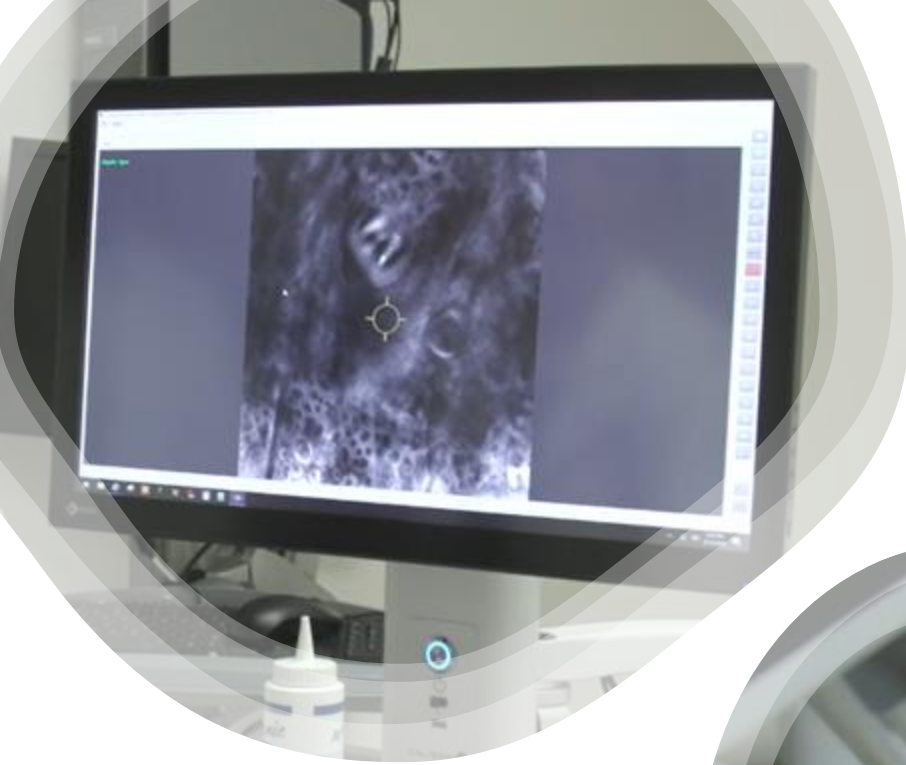

Mélanose de Laugier

BIOPSIE(S) +++

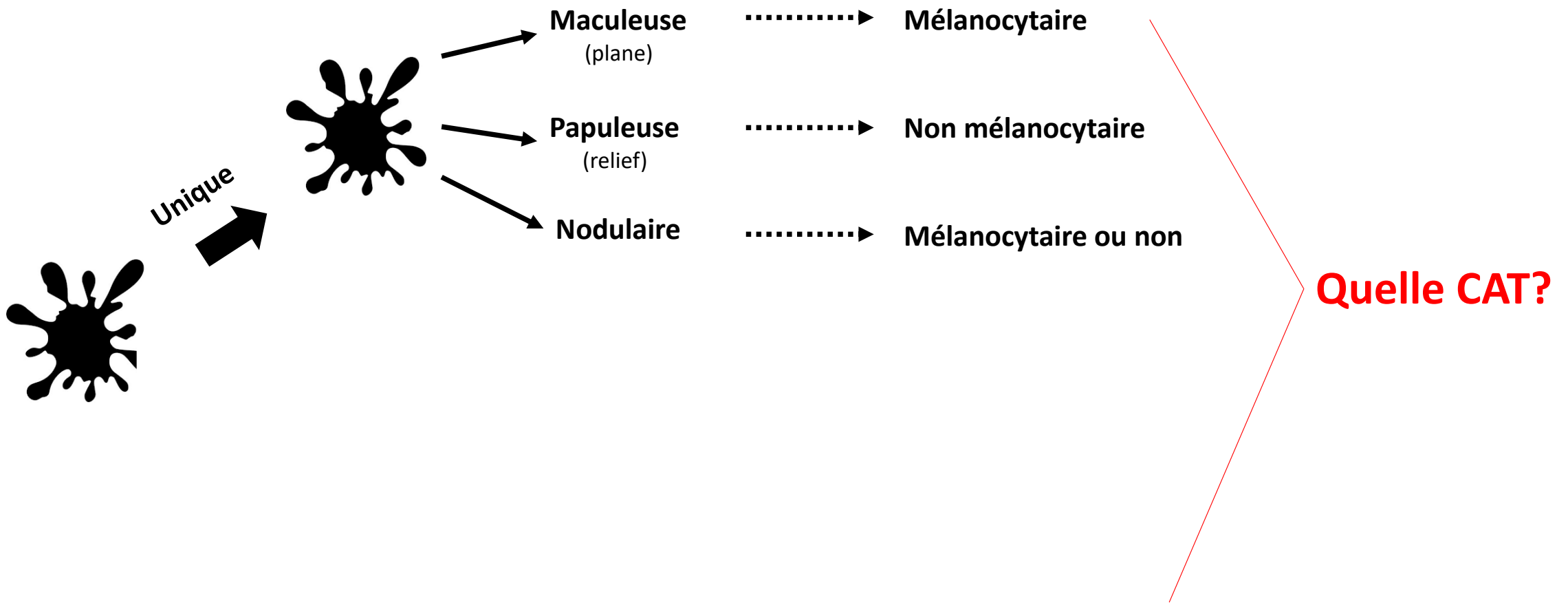
Mélanose sur
traumatisme
inflammation





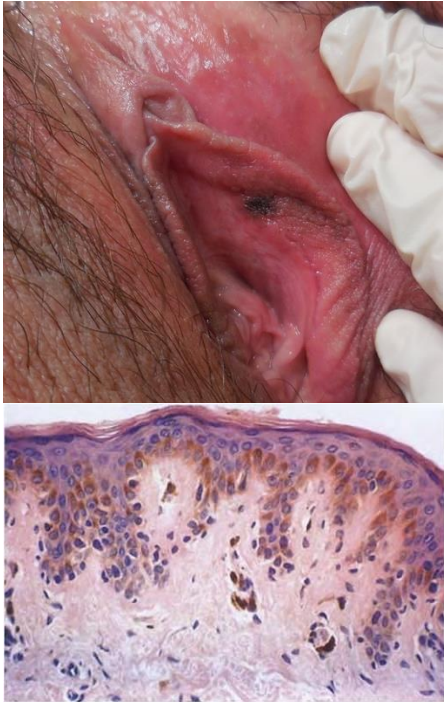Bref c'est l'Enfer donc :

- Photo-Surveillance / Biopsie
- Avis dermatologique pour Dermatoscopie – Microscopie Confocale
- Bien souvent le dermatologue fait une biopsie
- ... mais ORIENTEE sur les aspects "inquiétants"

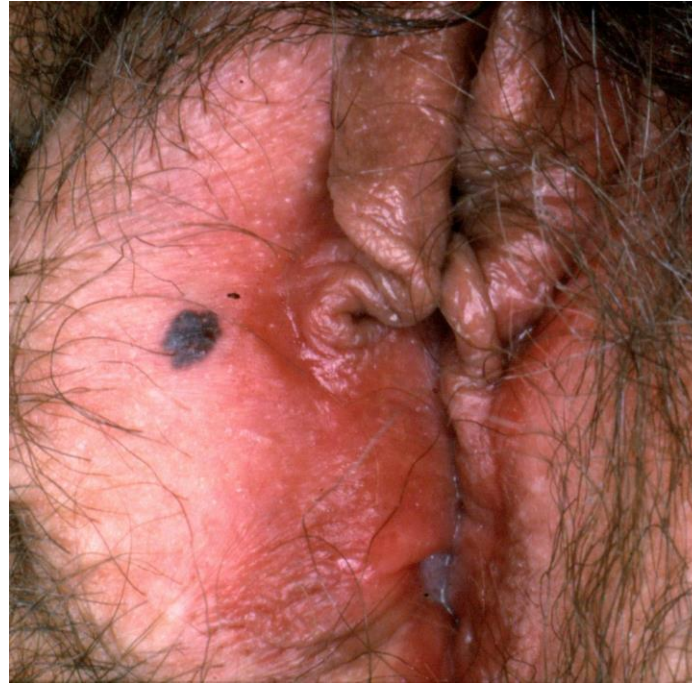

Les lésions uniques (ou presque...)

- Lentigo (↑ nbe de mélanocytes sur la jonction ± élongation des crêtes épidermiques)
- Naevus commun (prolifération mélanocytaire organisée en thèques)
- Naevus atypique de type génital
- Mélanome acro-lentigineux
- Kératose séborrhéique
- Carcinome basocellulaire

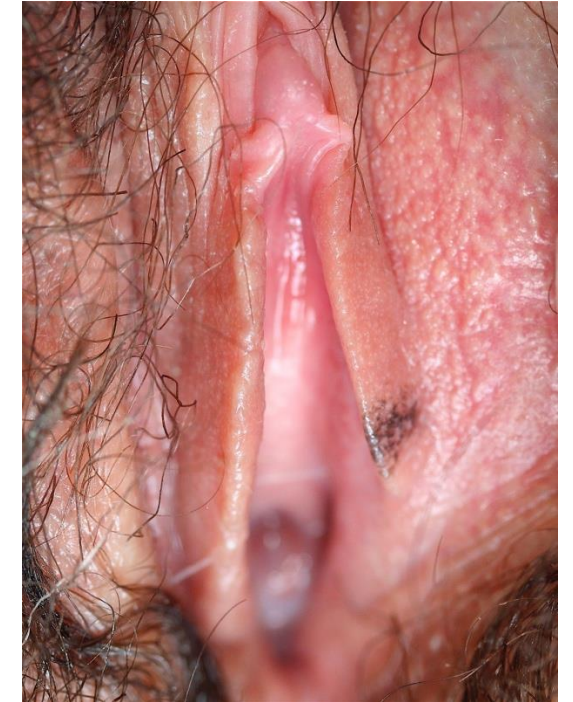


Lentigo sénile
7% des patientes
57% des lésions pigmentées



Naevus « atypique de type génital »
Clinique et histologie inquiétantes

- Si doute diagnostique : femme jeune +++
- Confrontation anatomo-clinique
- **Avis auprès d'anat-path experts(e)s**

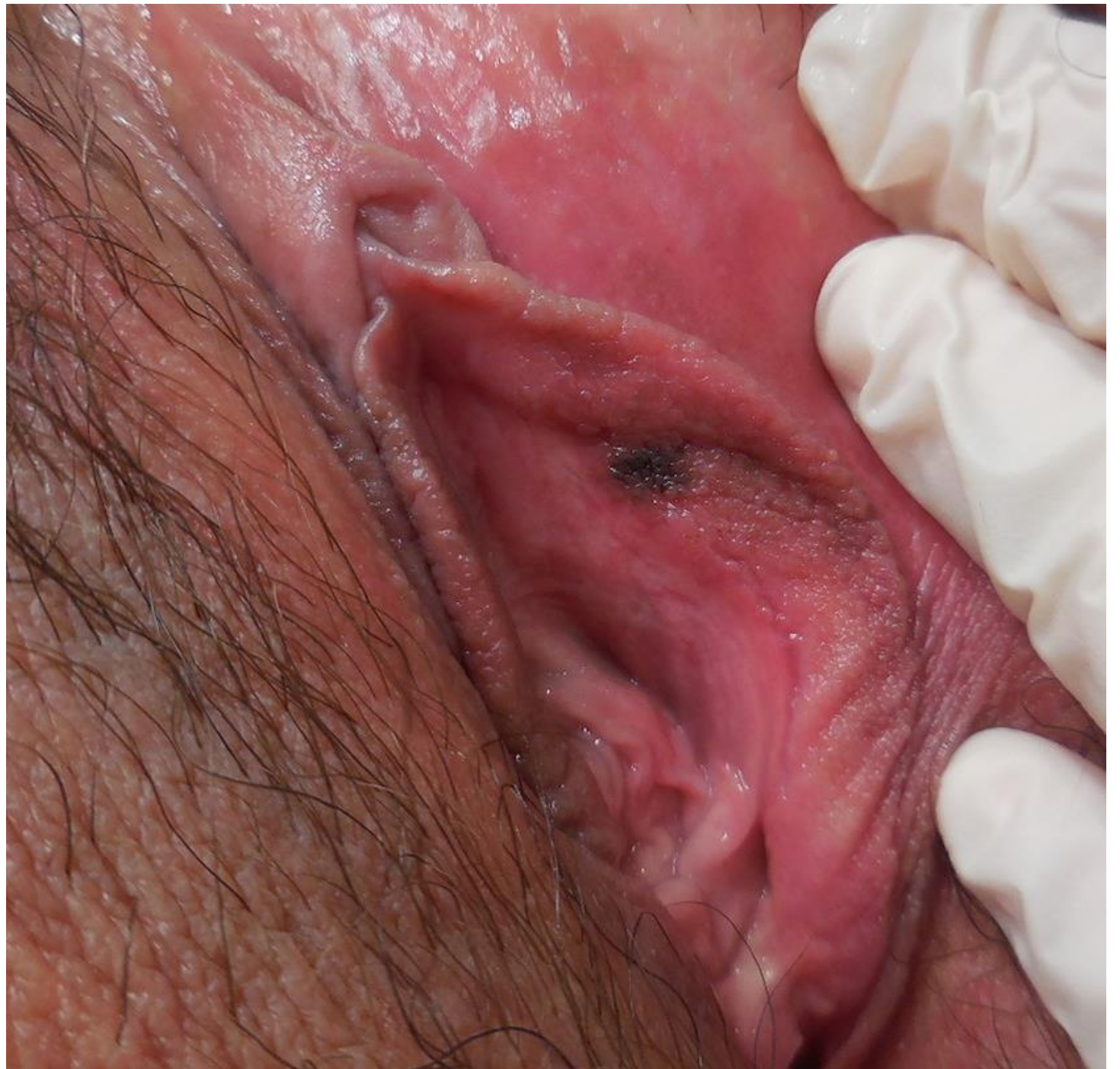

Naevus
2% des patientes
20% des lésions pigmentées

Lésion pigmentée unique maculeuse : lentigo ou naevus

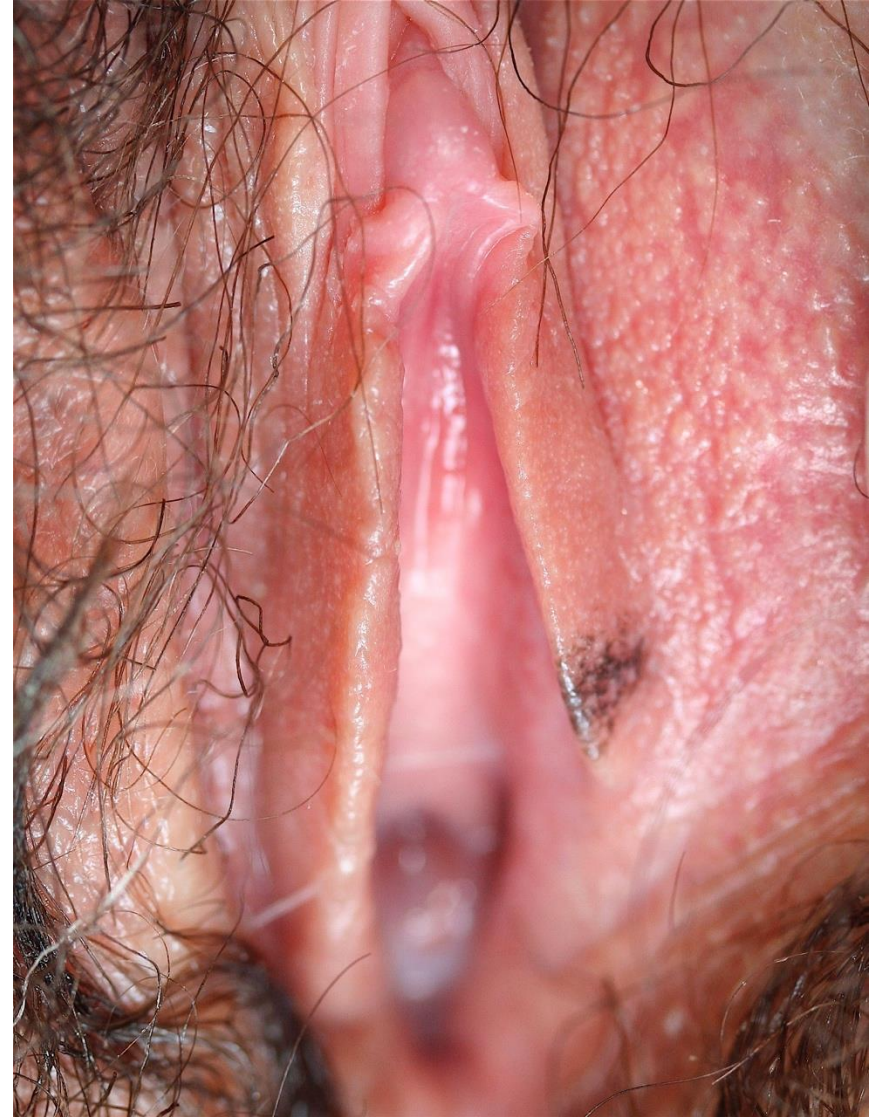
Lentigo

- Lésion 1 ou Pauci focale
- Maculaire
- Homogène
- Bien limitée à bords réguliers
- Taille = 1 – 20 mm +++ 5 mm



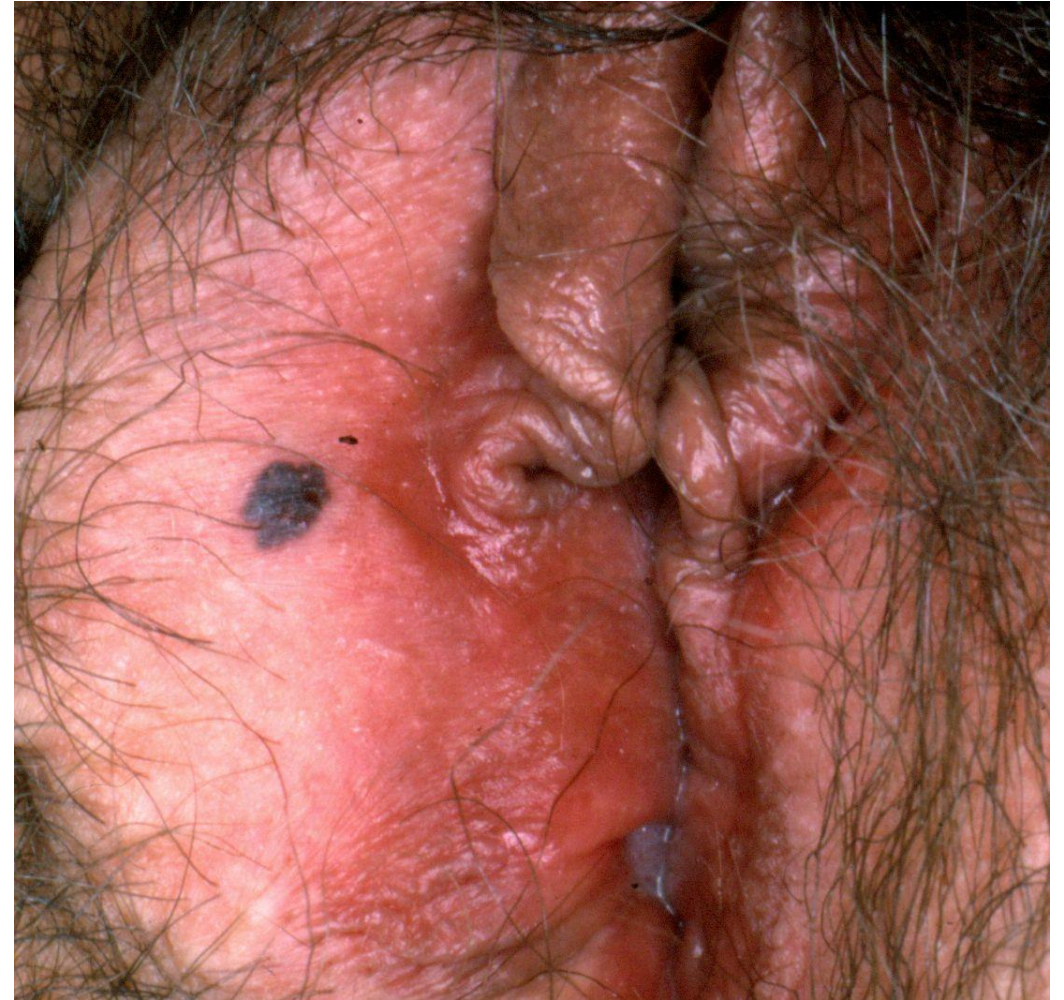Naevus commun

- Lésion < 5 mm
- Régions pileuses / muqueuses
- Bien limitée
- Bords réguliers
- Teinte variable
- Maculaire / papulaire / tubéreuse



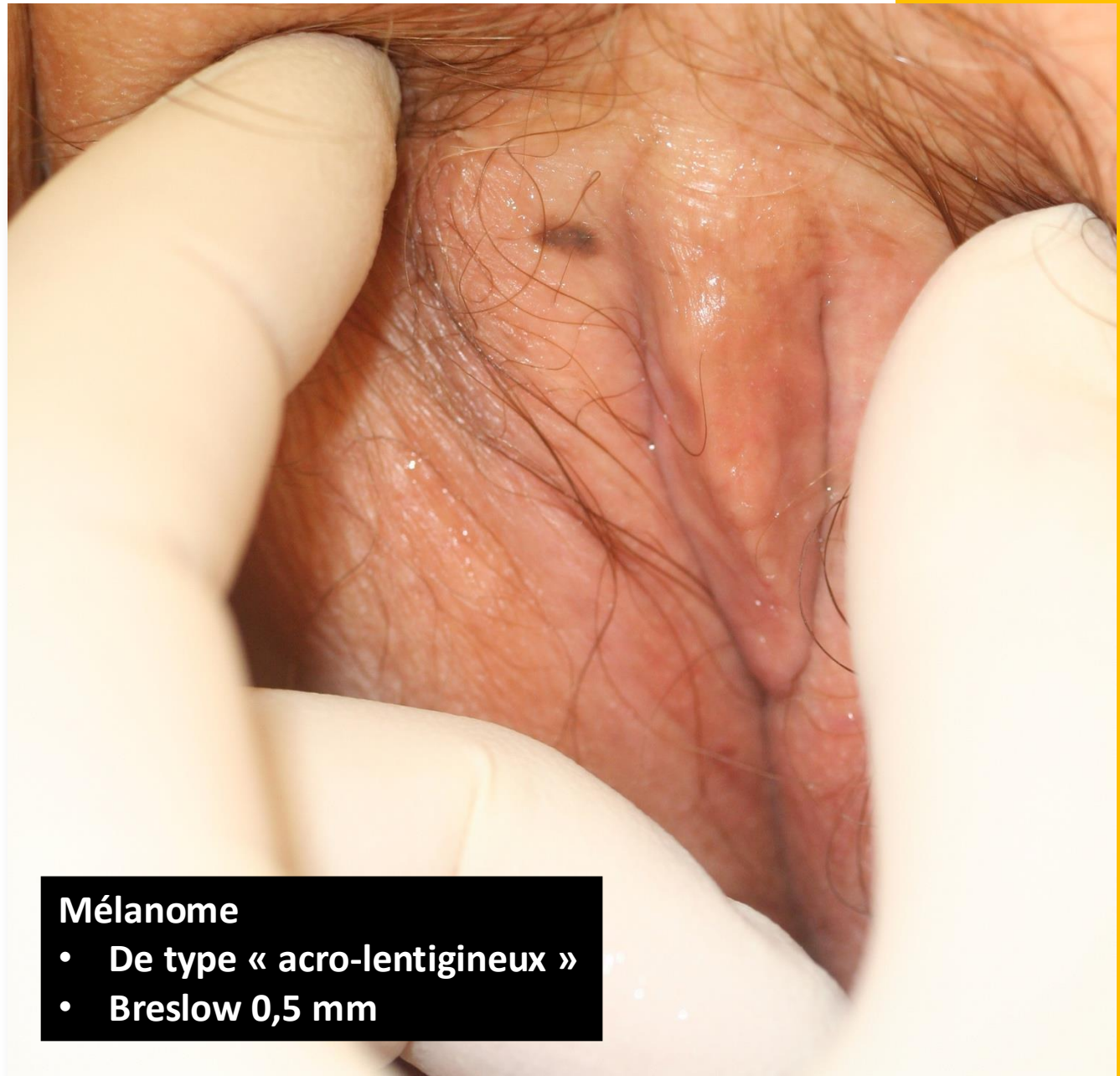Naevus atypique de type génital

- Lésion unifocale
- Maculaire / papulaire
- F. jeune
- Diagnostic anapath délicat



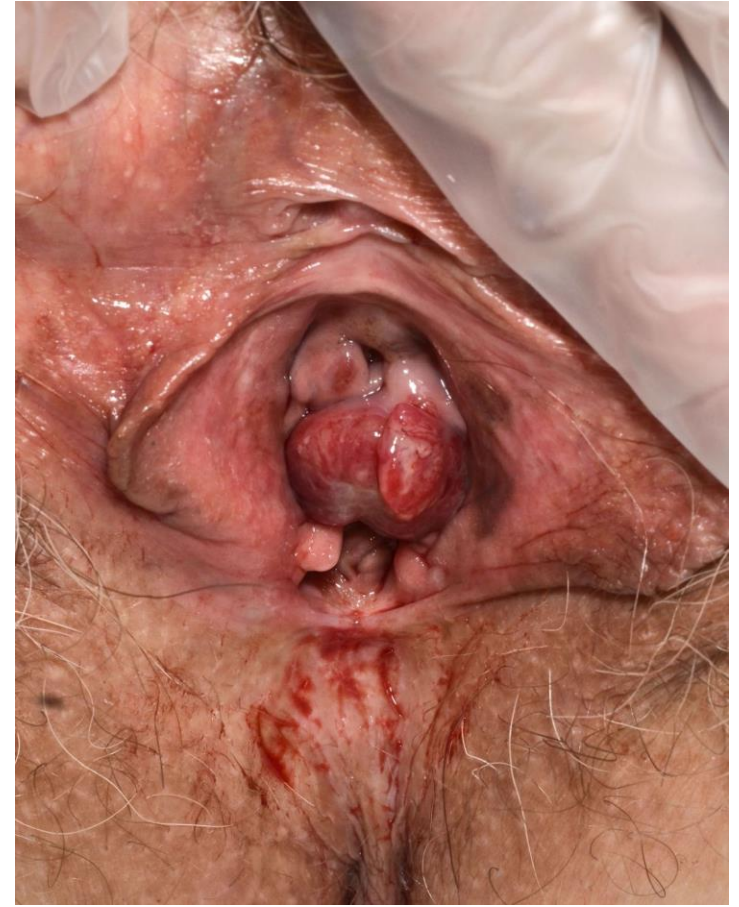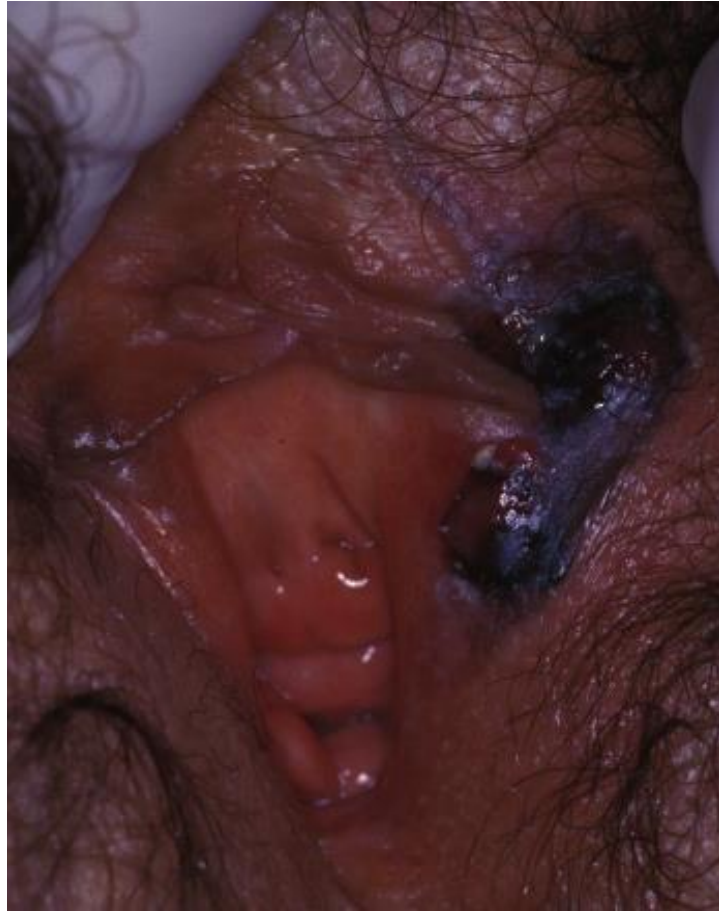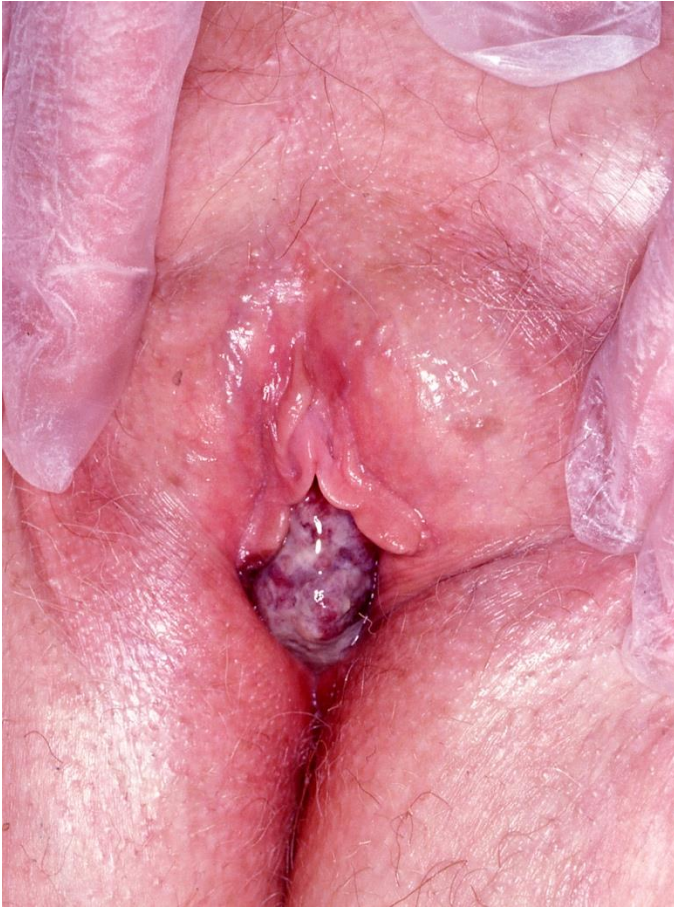L'art est difficile...

- Informer la patiente
- Photo-surveillance :
 - Avec son propre appareil
 - Avec le portable DE LA PATIENTE
- Contrôler à 3 – 6 mois :
 - Photo-surveillance
 - Explorer si progresse
- Explorer au moindre doute :
 - Lésions X-focales : avis dermatologique
 - Lésion 1-focale : biopsier



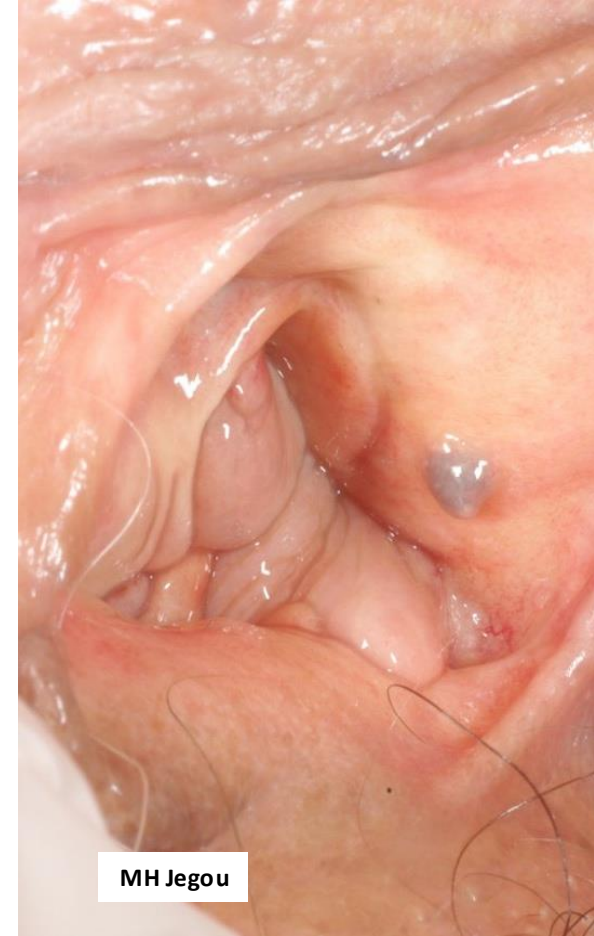
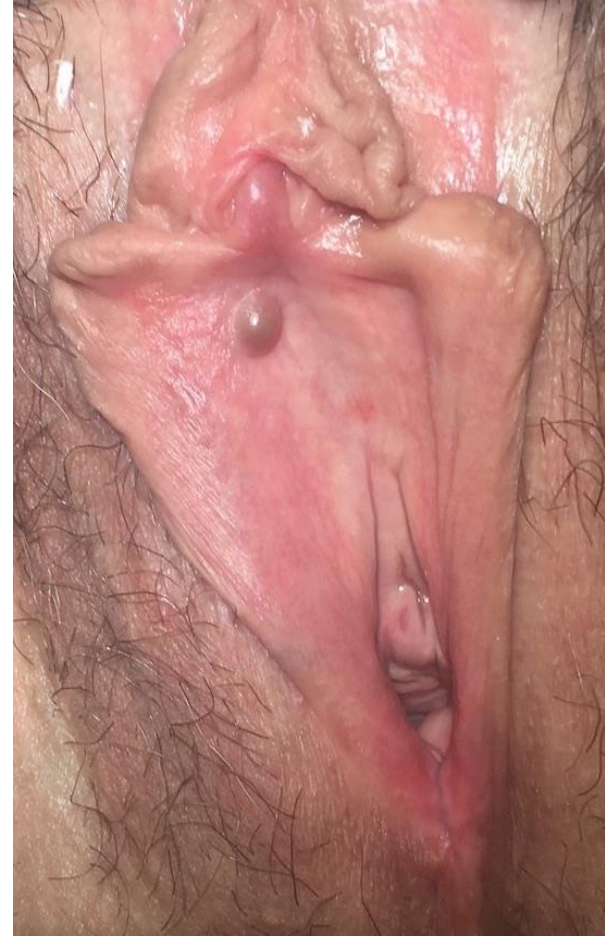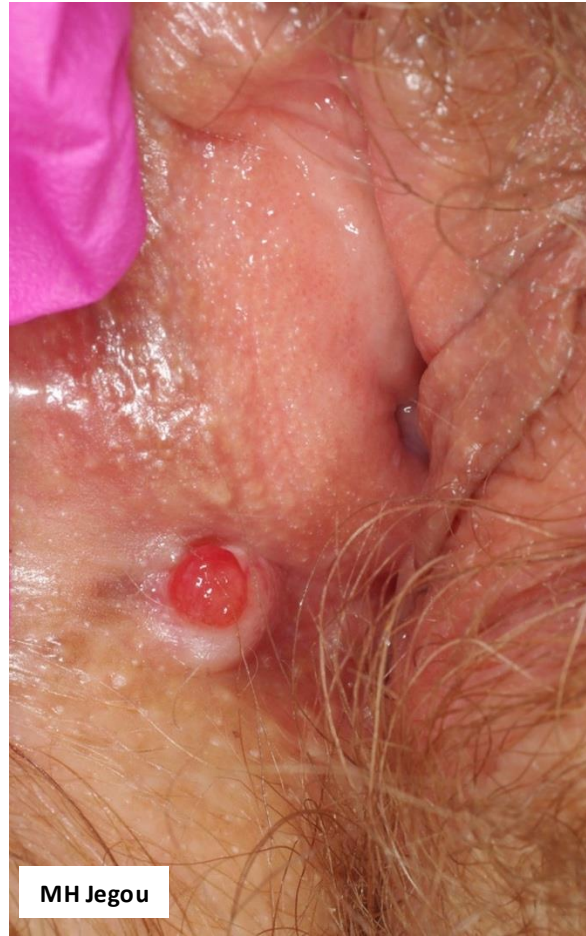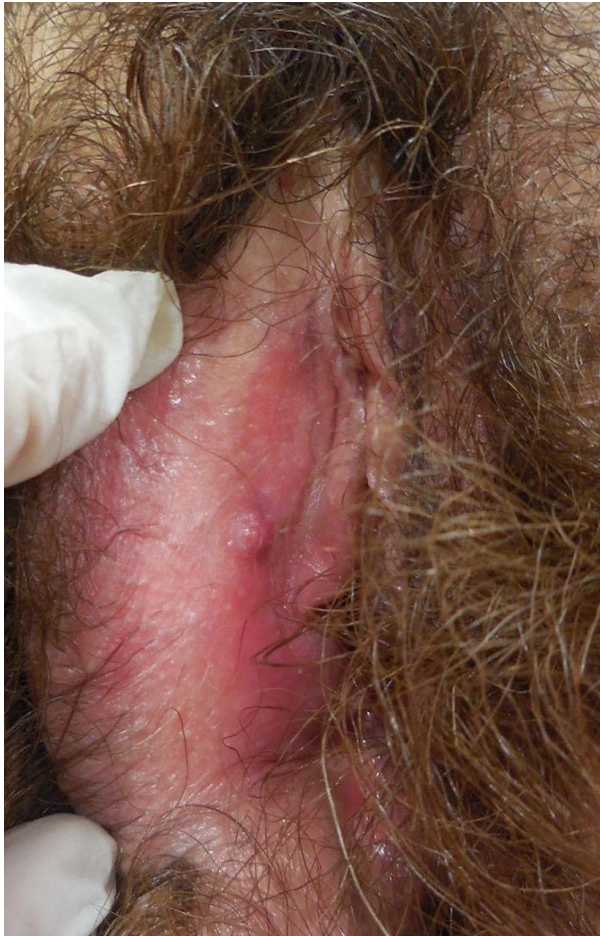Mélanome

- De type « acro-lentigineux »
- Breslow 0,5 mm



Lésion nodulaire : diagnostic évident car tardif...

Mélanome vulvaire nodulaire - Parfois achromique

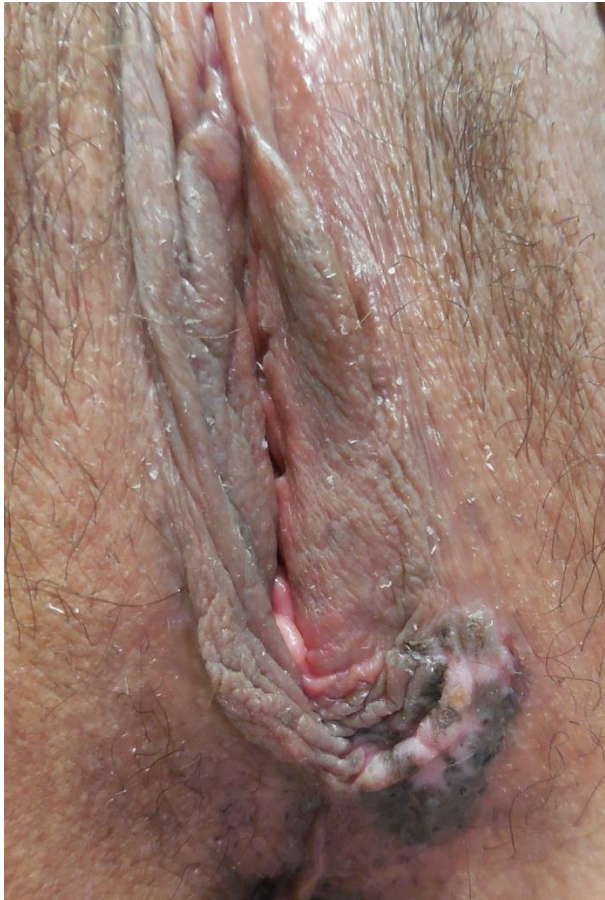


Hidradénome papillifère
(Bénin – TU des glandes sudoripares apocrines)

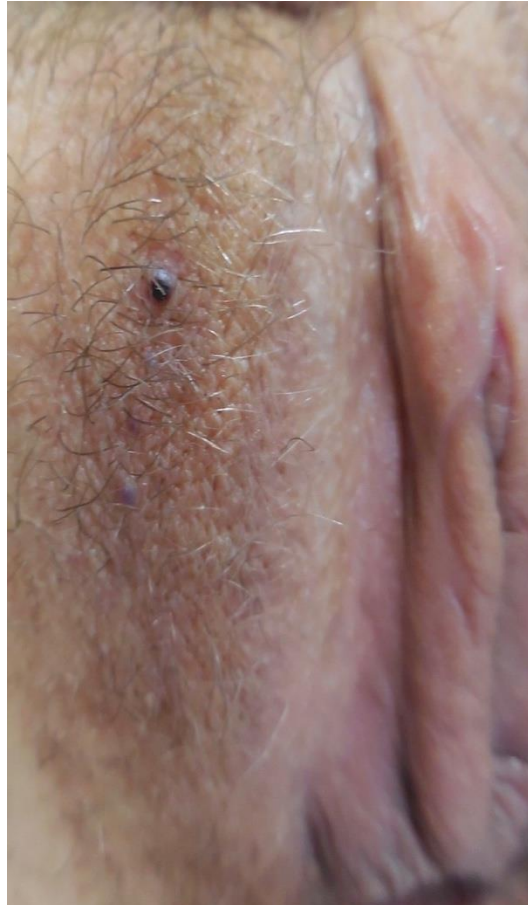Hidrocystome

Lésion nodulaire : exérèse / laser

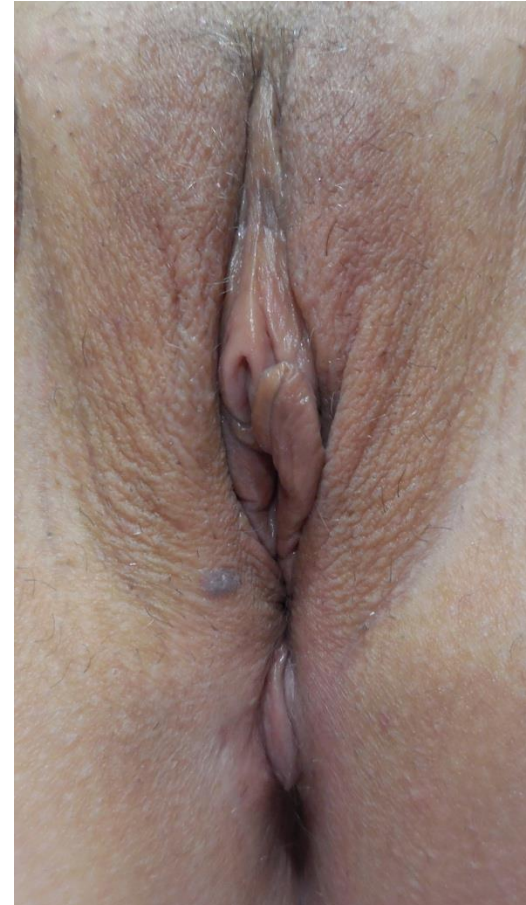
Lésion pigmentée non mélanocytaire



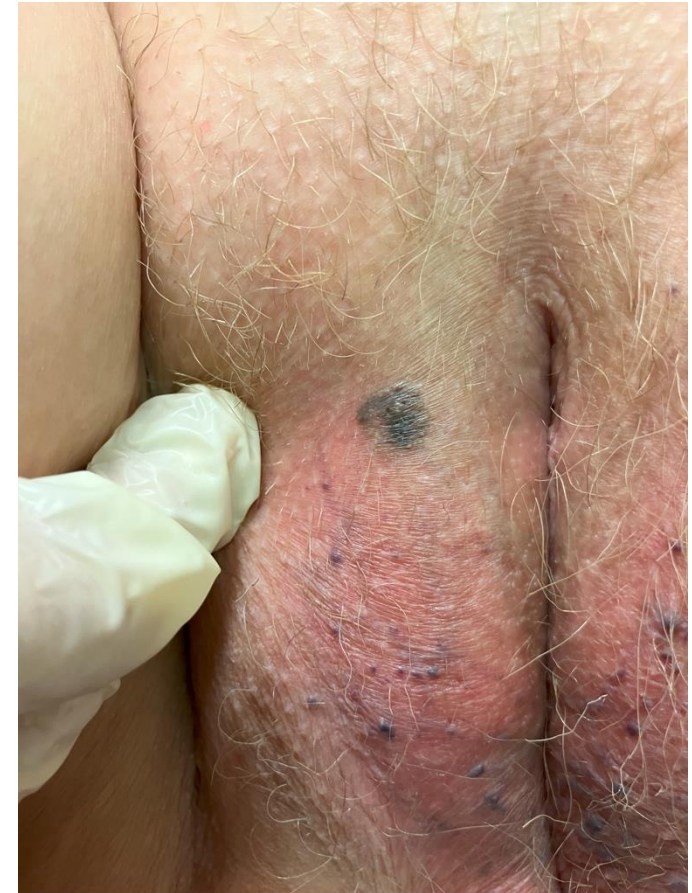Vulvar HSIL




Angiokératome thrombosé




HPV



Kératose séborrhéique



Multiple




Maculeuse
(plane)




Mélanocytaire

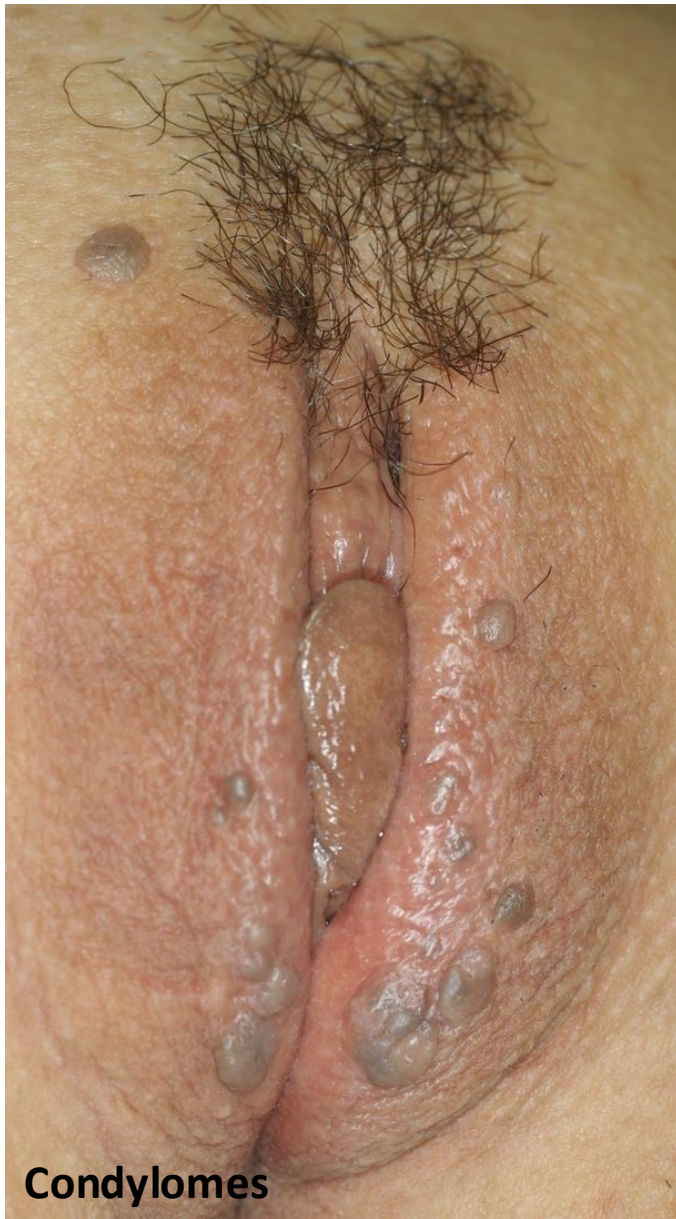Papuleuse
(relief)



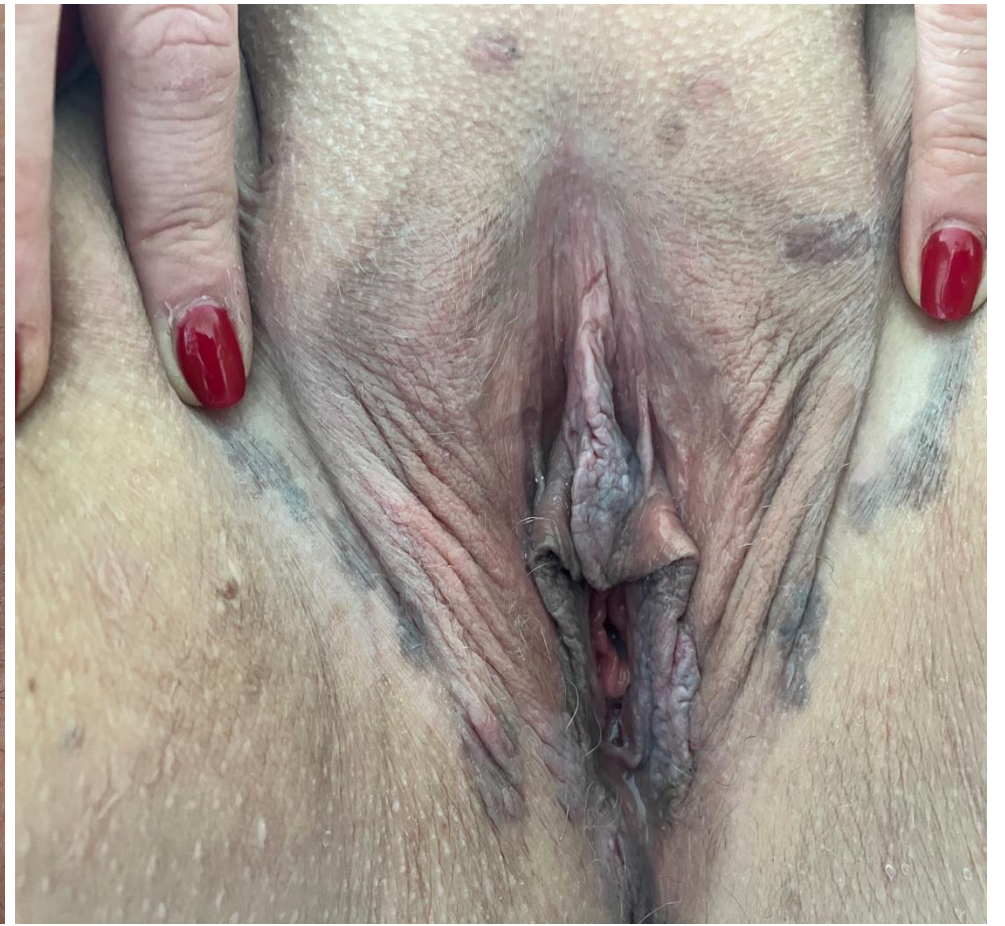
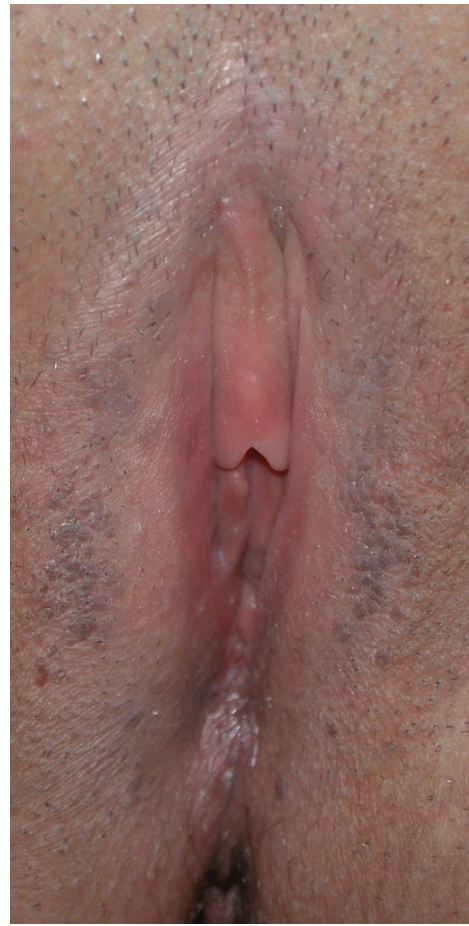
Non mélanocytaire

Quelle CAT?





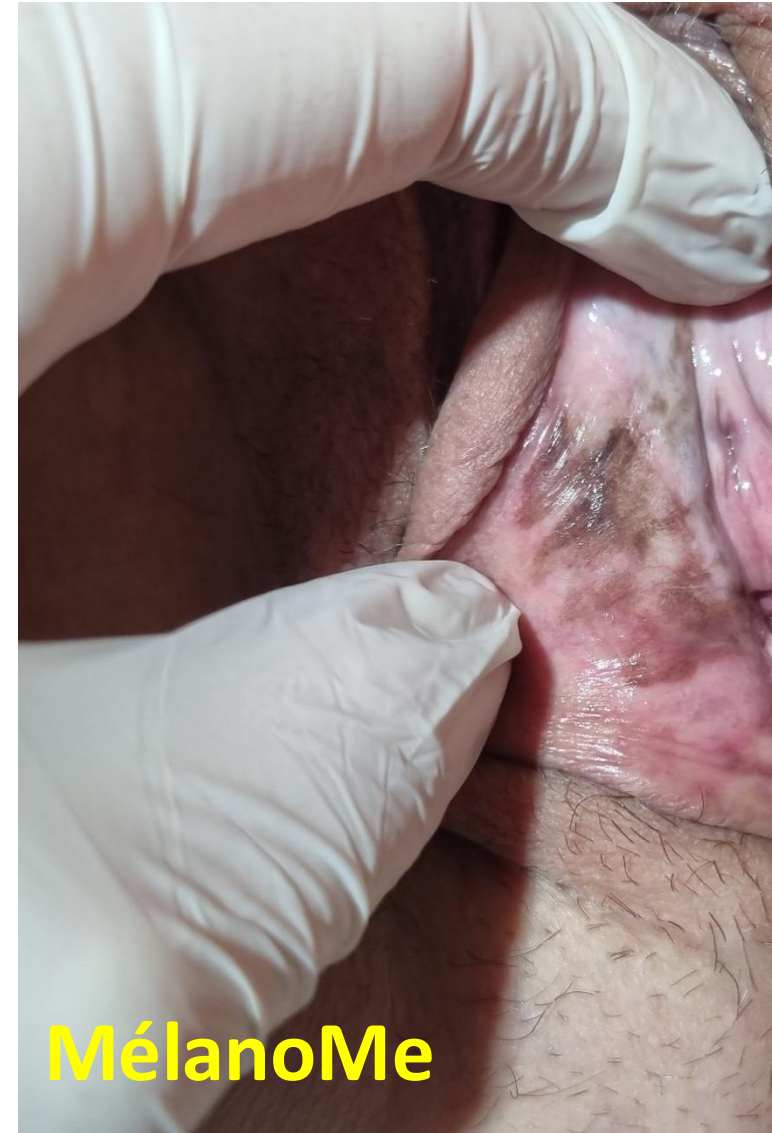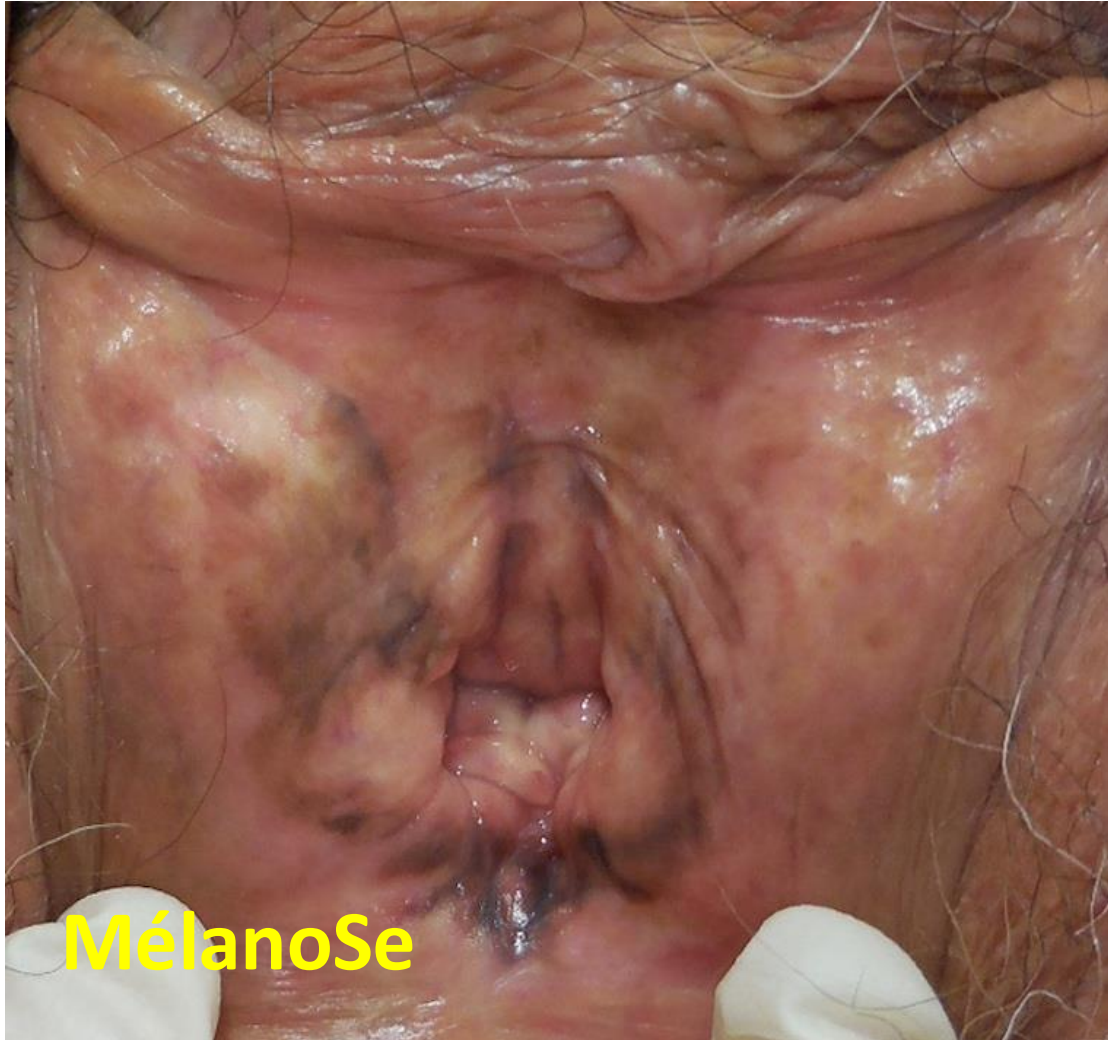Condylomes

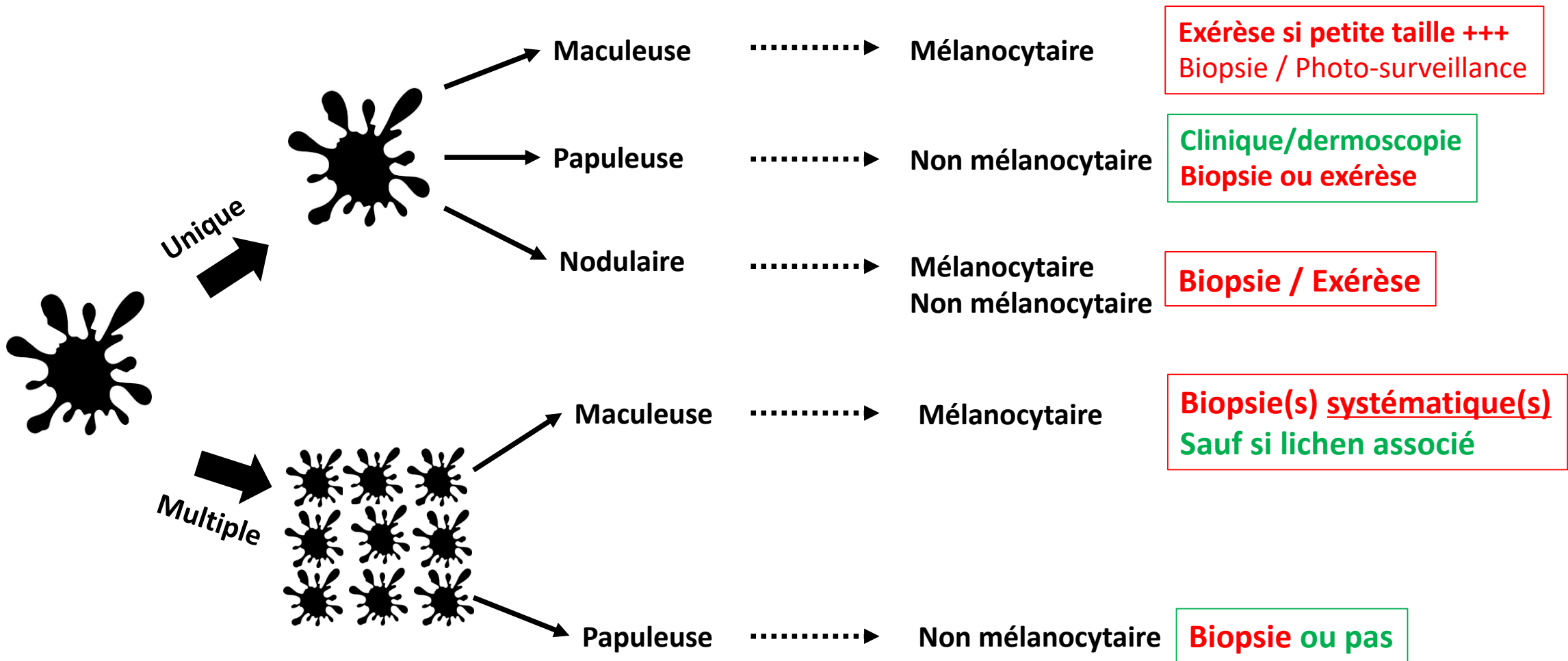


vu H-SIL (ex "papulose bowénoïde")

Lésions multiples maculo-papuleuses
non mélanocytaires

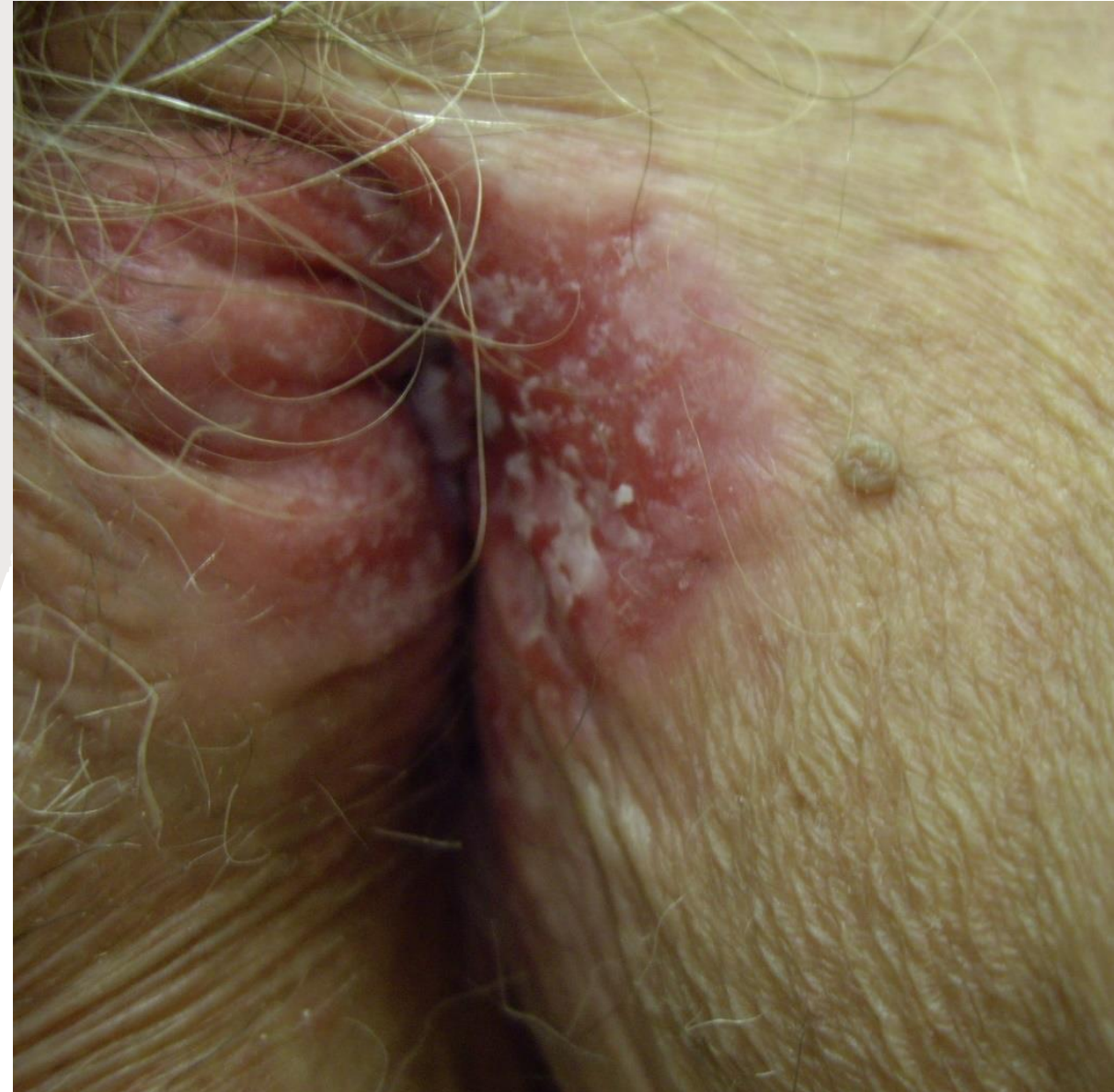Lésions multiples maculeuses : diagnostic ???





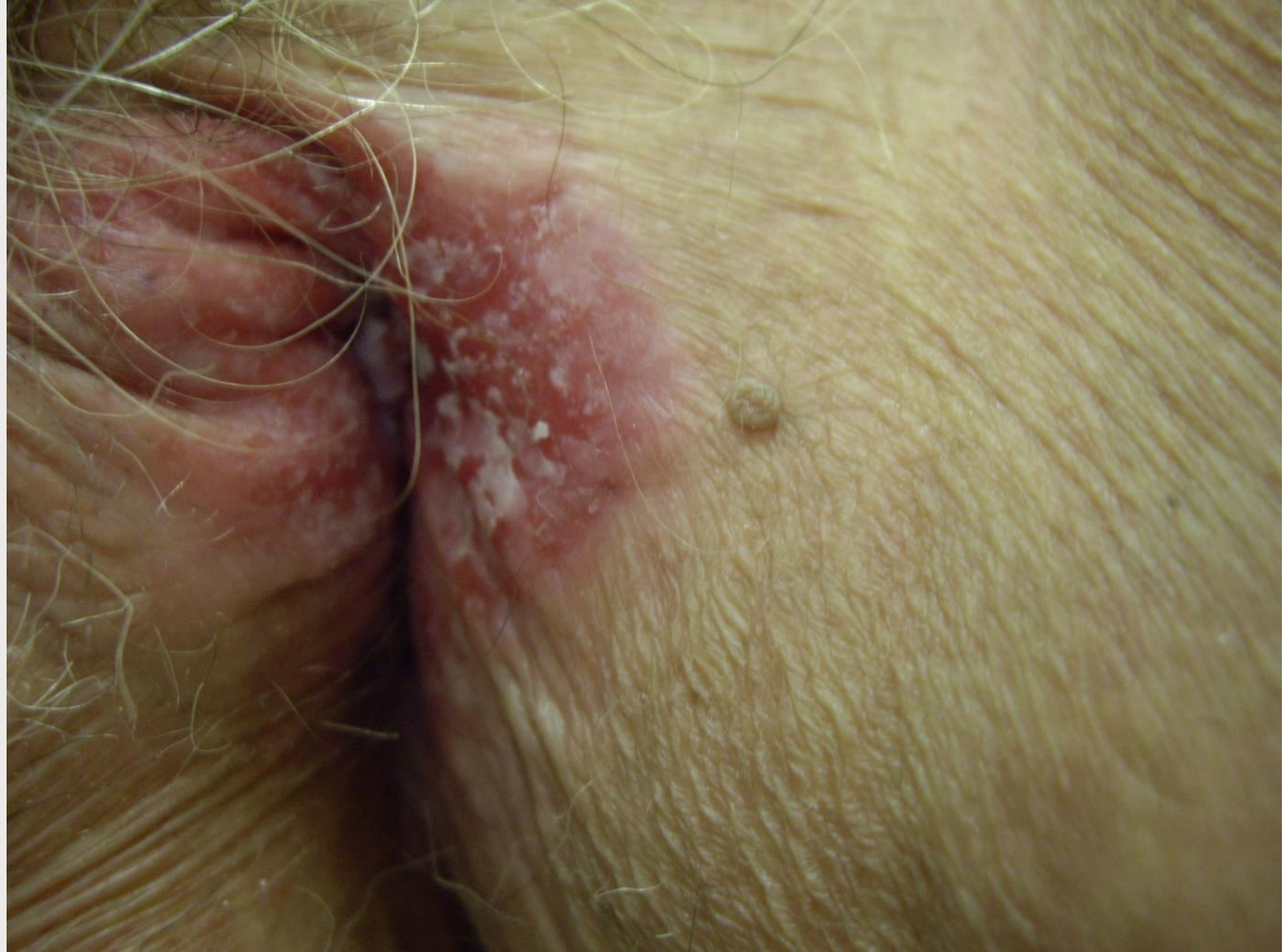Vignette Clinique

- Mme X 71 ans consulte pour eczéma vulvaire
- persistant malgré un traitement corticoïde local
- ATCD :
 - Familiaux : 0
 - Personnel :
 - HTA traitée – terrain atopique
 - Ménopause non substituée (52 ans)
 - 1 enfant par césarienne à 35 ans All Maternel
- Lésion apparue il y a 1 an ½ environ d'extension progressive

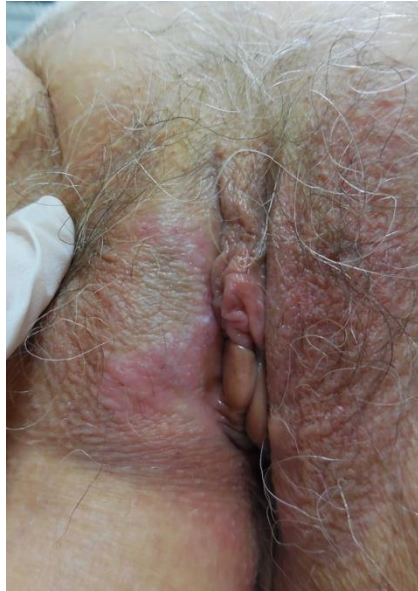

Vignette Clinique

1. Décrivez la lésion
2. Quel diagnostic évoquez-vous?
3. Comment informez-vous la patiente?
4. Faites-vous une biopsie et où ?
5. Quel bilan réalisez-vous? (si vous envisagez un bilan)
6. Quels facteurs de risque distinguez-vous?
7. Quelle est votre attitude thérapeutique?



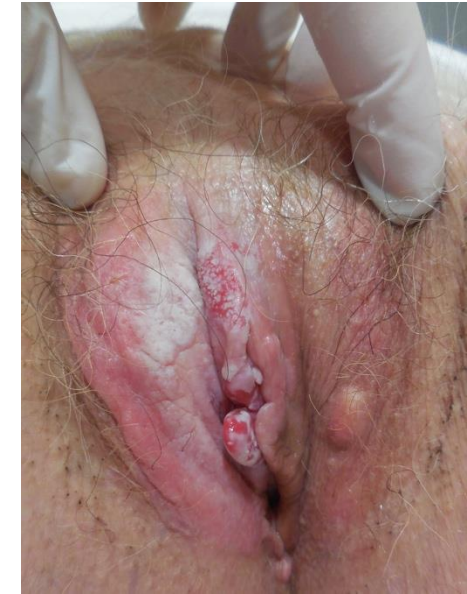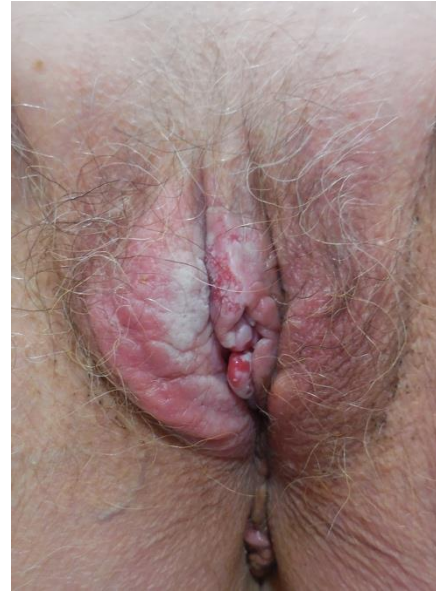La Maladie de Paget Vulvaire



Sandra Ly



7 ans plus tard

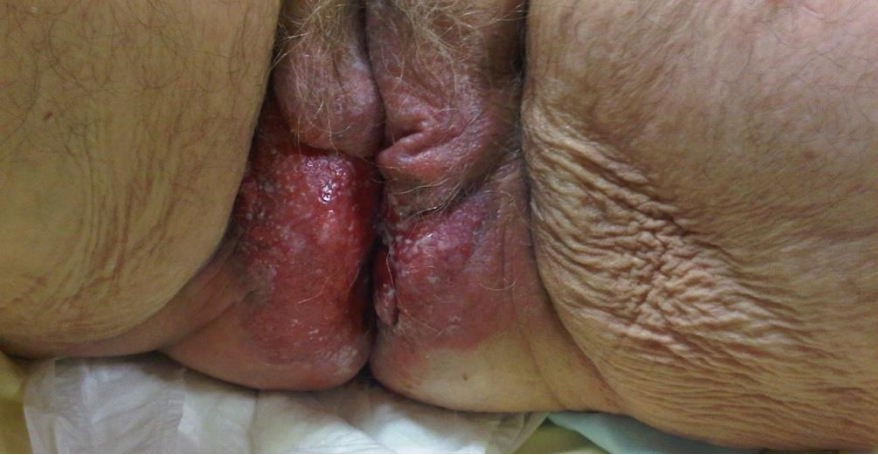

2014 : Lichénification...
Dermocorticoïde

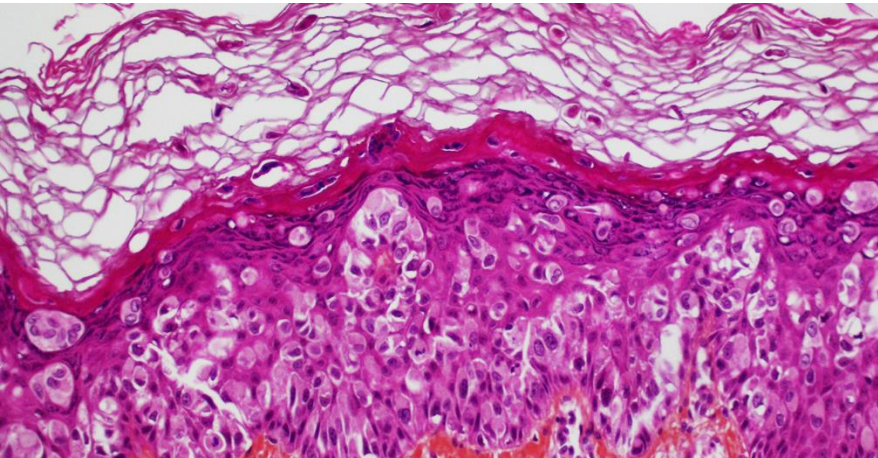
2021 : LSV / VIN d...???

Maladie de Paget vulvaire

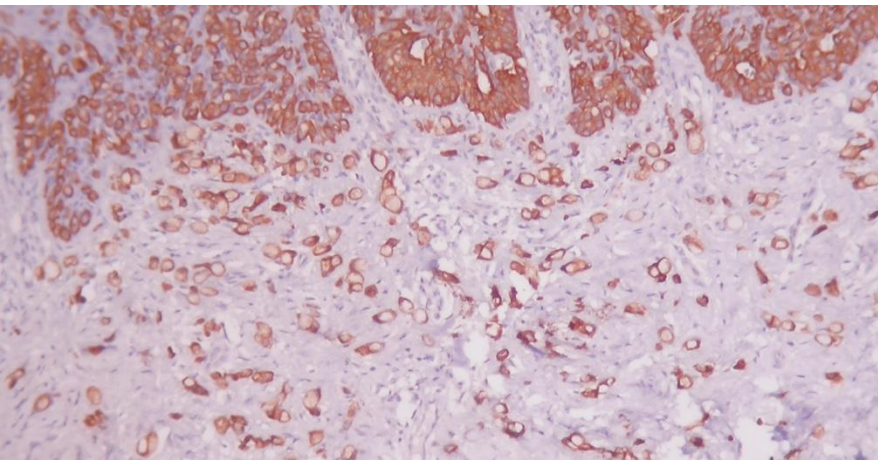
MPV : le piège!



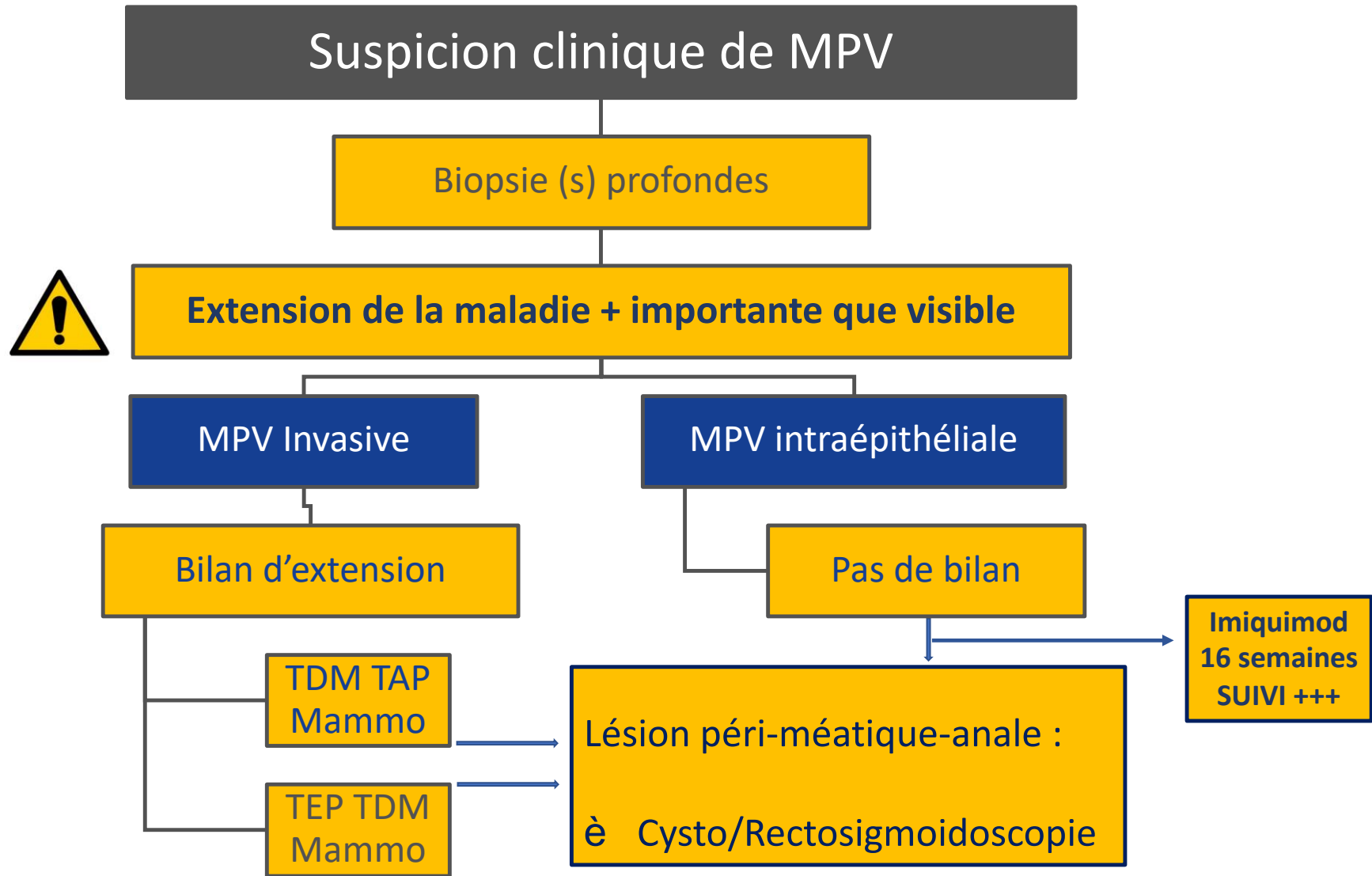
Maladie de Paget Vulvaire (OMS 2020)



- Intraépithéliale : 80% (invasion < 1 mm)
- Invasive : 15% et K associé : 5 à 17%
 - Vulvaire
 - Ano-génito-vésical

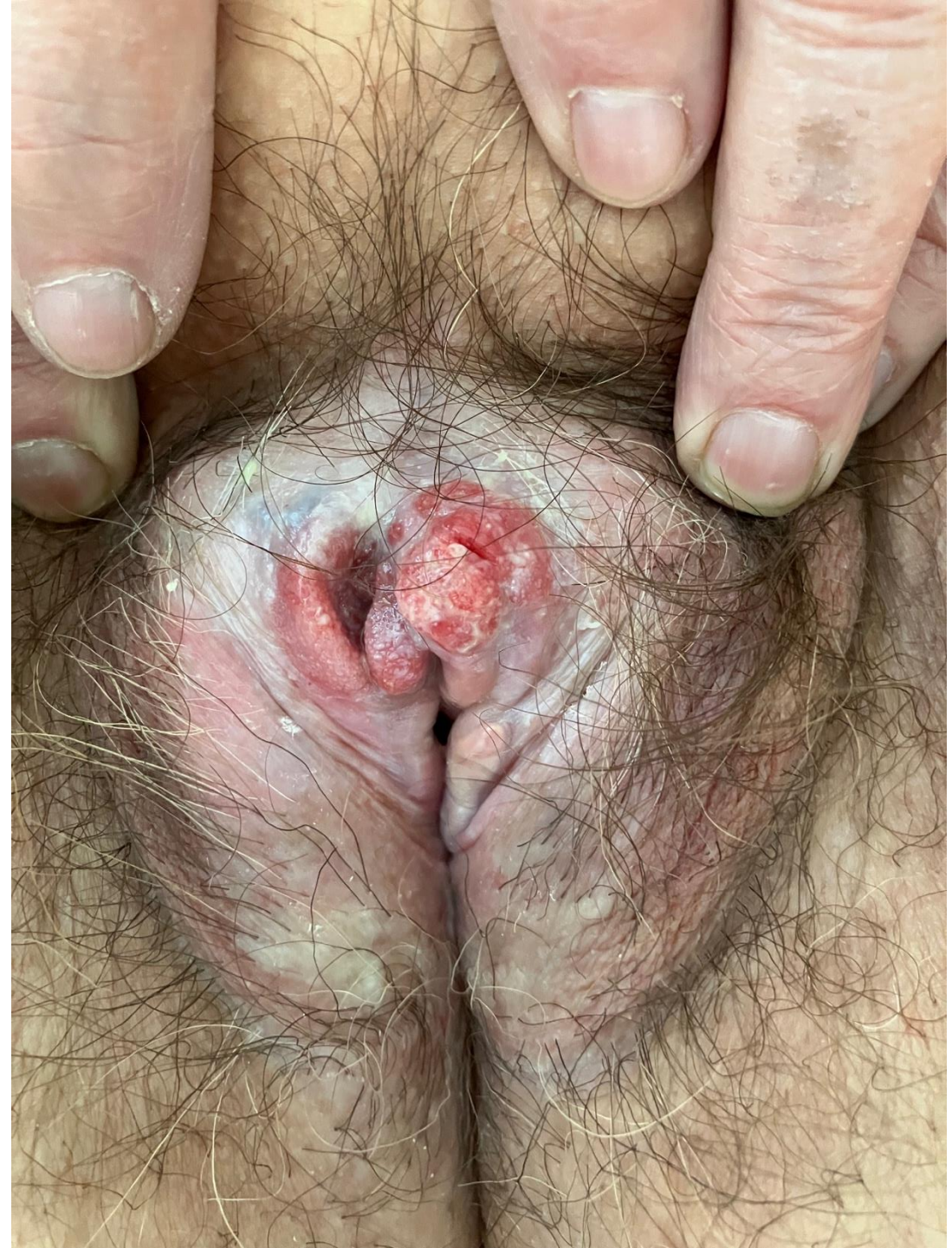

- Récidive : 30% dans les 3 ans



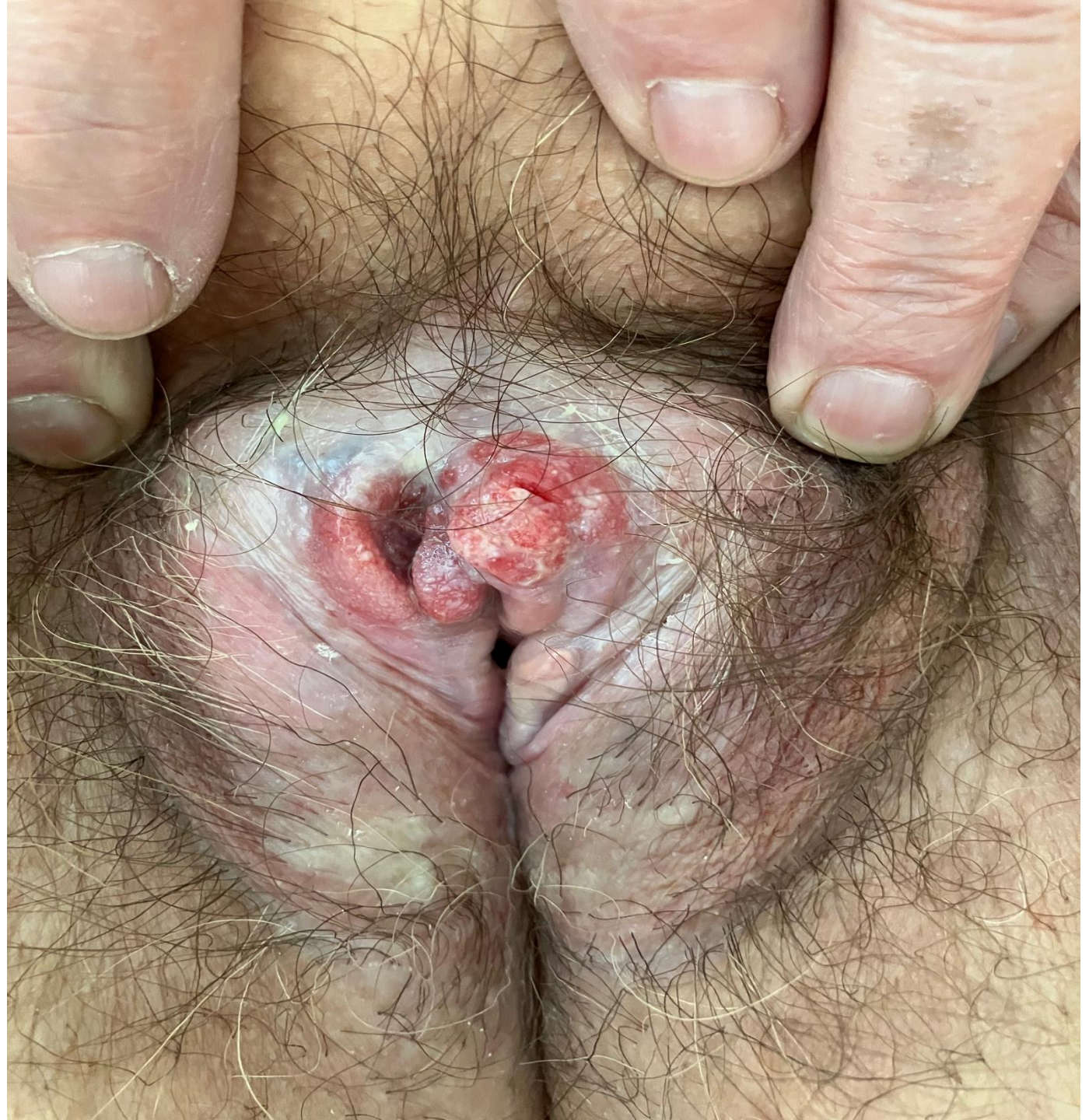Vignette Clinique

- Mme X 71 ans : « gros bouton » vulvaire gênant
- Prurit ancien s'étant aggravé récemment
- ATCD : notables aucun
- Lésion indolore paraissant stable depuis 3 mois



Vignette Clinique

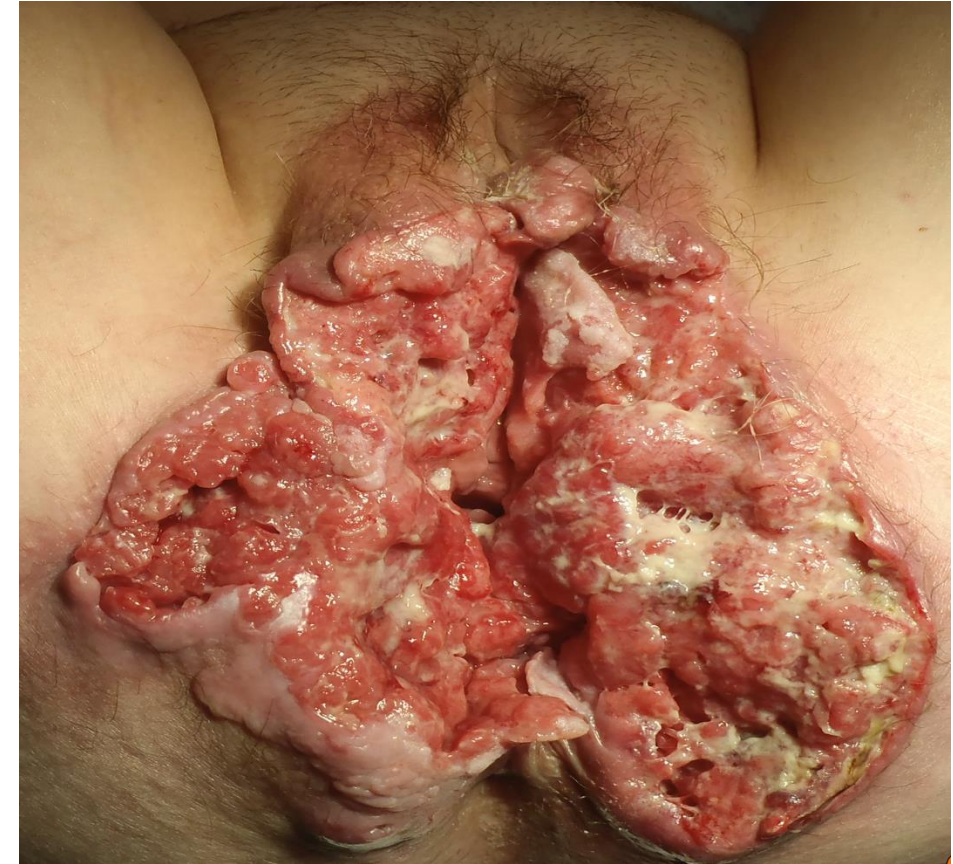- Diagnostic
- Bilan
- Traitement



Lésions invasives vulvaires

Carcinomes épithéliaux vulvaires

- Diagnostic... tardif +++ :
 - Patientes âgées
 - Déni y compris chez des patientes jeunes
- Traitements mutilants :
 - Lésion invasive ET états pré-K
 - Suites post-opératoires compliquées++
- Bilan :
 - Forme évoluée : IRM – cysto/recto-scopies
 - PET-TDM +++






Contents lists available at ScienceDirect

Gynecologic Oncology

journal homepage: www.elsevier.com/locate/ygyno



Vulvar cancer: Two pathways with different localization and prognosis

F. Hinten^{a,*}, A. Molijn^b, L. Eckhardt^a, L.F.A.G. Massuger^a, W. Quint^b, P. Bult^c, J. Bulten^c,
W.J.G. Melchers^d, J.A. de Hullu^a



- 318 Ptes avec SCC :
 - HPV + = 17% → carcinomes HPV-induits
 - HPV - = 83% → carcinomes sur LSA / dVIN
- Etude des caractéristiques différentielles
- Etude du devenir après traitement

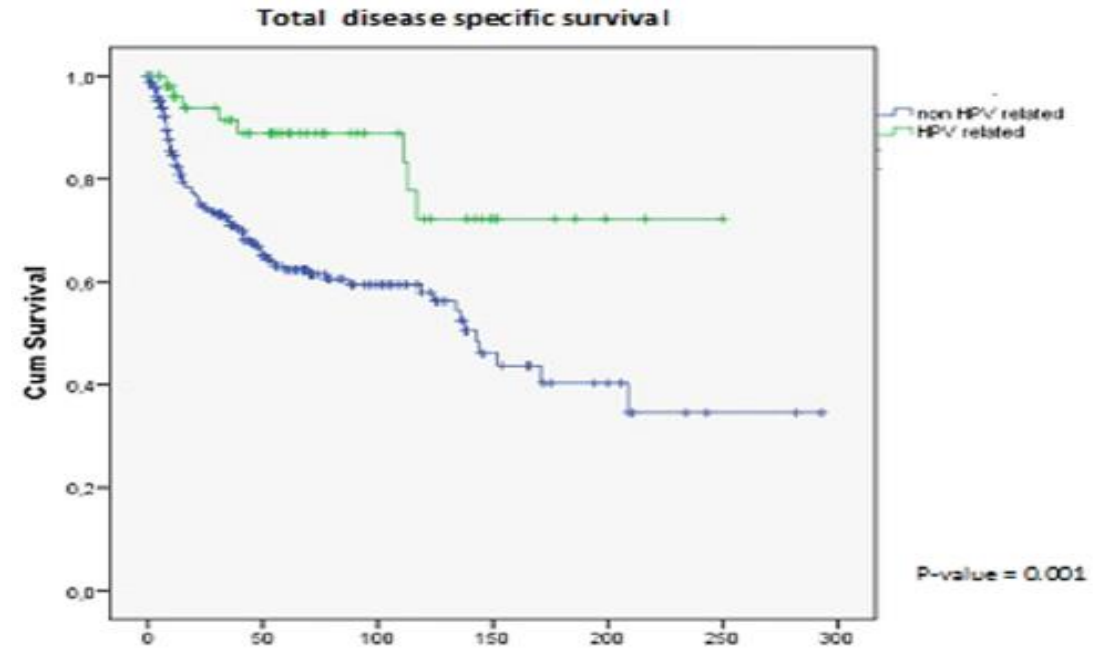
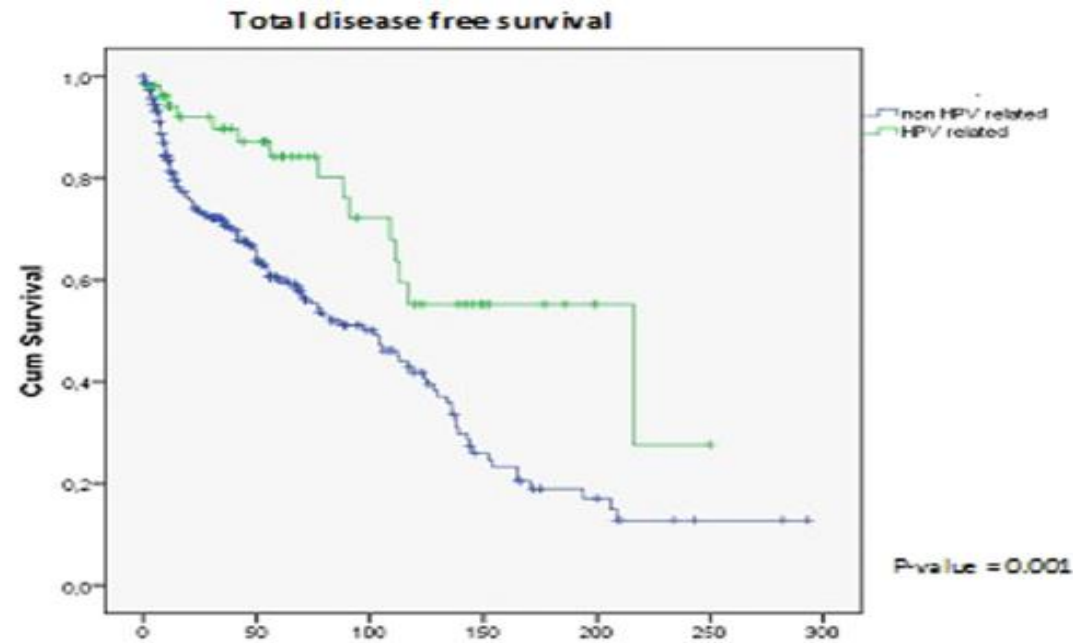
Caractéristiques démographiques

	HPV +	HPV -
Age*	58 ans (33 – 90)	72 ans (30 – 95)
Tabagisme*	35%	23%
Immunodépression*	11%	2%
Lichen Scléreux*	10%	41%

Caractéristiques pronostiques

		HPV +	HPV -
T (mm)*		20	29.5
Invasion (mm)*		4	6
X-focalité (%)		26	19
LVSI + (%)*		16	31
pN+ ing (%)*		27	36
Grade (%)	1	13	20
	2	56	59
	3	31	21
FIGO (%)*	I / II	79	55
	III/IV	21	45
Récidives (%)*		20	36
Décès Spécifique (%)*		50	72

Survies Globale et Sans Récidive Spécifiques



Anatomo-Pathologie : biopsies **PROFONDES**

- Carcinomes épidermoïdes :
 - HPV induits
 - Sur séquence LSA → dVIN → K invasif
- Adénocarcinomes : sur annexes cutanées
- M. de Paget vulvaire invasive
- K baso-cellulaires
- Mélanomes
- Sarcomes
- ...miscellanées

Bilan pré-opératoire

- Information "éclairée" : patiente + entourage
- Bilan d'opérabilité :
 - Oncodage → cs oncogériatrie
 - Préparation physique et psychique à l'hospitalisation
- Local :
 - Taille de la lésion invasive + états pré-K
 - Situation / ligne médiane
 - Autre localisation (+++ HPV → Plvt anal si HPV 16 / PCU / vaginoscopie)
 - Etat cutané
 - Aires ganglionnaires inguinales (ponction / biopsie +++ sous écho)
- Général : PetScanner + local : vagin vessie anus rectum

Les exigences chirurgicales

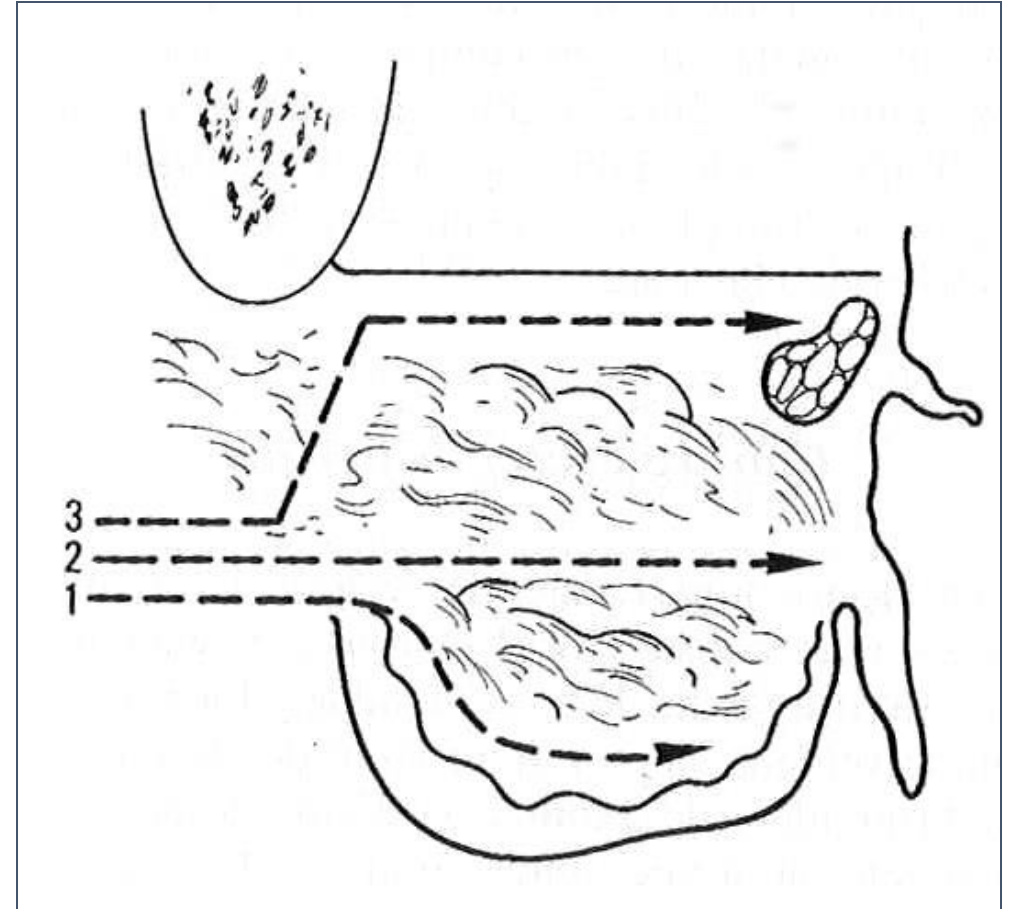
- Fermeture SANS tension :
 - LA complication = la désunion (et ses conséquences...)
 - D'où la couverture par LAMBEAUX
- Soins post-opératoires exigeants :
 - IDE formées aux subtilités de la cicatrisation (meilleures que les chirurgiens)
 - Ne pas prendre de retard par défaut de décision
- Importance : en PRE et POST opératoire
 - De l'activité physique et de la posture au lit
 - De la nutrition : diététicienne
- Protéger le périnée :
 - Sonde urinaire
 - Régime sans résidu ↔ dérivation digestive

Les exigences chirurgicales

- Marges :
 - Le gold standard : **Marges cliniques = 2 cm pour marges histologiques = 8 mm**
 - Marges impactent : survie sans récurrence et survie globale
- Etats pré – K : +++ dVIN et LS : marges histologiques = 8 mm
- Marges histologiques > 3 mm mais < 8 mm → reprise si possible
 - Tolérées si traitement adjuvant associé
 - Radiothérapie : XRT 3D ou IMRT
 - Au prix morbidité et altération de la QOL


Exigences chirurgicales : profondeur

1. Vulvectomy superficielle
 2. Vulvectomy totale
 3. Vulvectomy radicale
- ➔ Aponévrose périnéale superficielle



Les exigences chirurgicales : chiffres à retenir

- Lésion invasive :
 - Taille = ≥ 4 cm
 - Invasion stromale : ≥ 1 mm
 - Situation de la lésion / ligne médiane : > 2 cm
- Nombre de ganglions positifs :
 - 1 seul (XRT inguinale)
 - ≥ 2 pN+ (RCC)
- Taille des métastases ganglionnaires : **2 mm**
 - > 2 mm = curage inguinal si non réalisé
 - ≤ 2 mm : XRT inguinale



Synthèse RPC

Prise en Charge des Lésions Vulvo-Vaginales

Recommandations Communes sous l'égide du CNGOF

FRANCOGYN, CNGOF, SFCPCV, SFD (GCC/GRIDIST/MAG), SFGP, SFOG, SFRO

Lobna OULDAMER

Cyrille Huchon, Henri Azais, Guillaume Babin, Maxime Battistella, Sofiane Bendifallah, Pierre-Adrien Bolze, Jean Luc Brun, Virginie Bund, Geoffroy Canlorbe, Xavier Carcopino, Johan Chanal, Abel Cordoba, Yohann Dabi, Caroline Diguisto, Catherine Durdux, Houssein El Hajj, Emmanuelle Fabiano, Sebastien Fouéré, Tristan Gauthier, Witold Gertych, Lorraine Hejl, Camille Isnard, Aurélie Jalaquier, Geraldine Jeudy, Yohan Kerbage, Manon Kissel, Aymeline Lacorre, Lise Lecointre, Camille Mimoun, Micheline Moyal-Barraco, Fabrice Narducci, Krystal Nvangoh timoh, Fabien pelletier, Jean-luc Perrot, Jerome Phalippou, Florence Poizeau, Gaelle Quereux-Baumgartner, Emilie Raimond, Roman Rouzier, Mahtab Samimi, Cyril Touboul, Jean Levêque



Société Française de Coloscopie
et de Pathologie Cervico-Vaginale



Chirurgie pour carcinome épidermoïde vulvaire

Il est recommandé d'avoir des marges chirurgicales de 8 mm histologiques (2 cm cliniques)

Le recours à un lambeau de reconstruction est recommandé lorsque la fermeture sans tension n'est pas possible

Marges chirurgicales limites (≤ 3 mm histo)

Il est recommandé de réaliser une reprise chirurgicale (si faisable) ou une radiothérapie complémentaire (en l'absence de comorbidité)



Chirurgie pour carcinome épidermoïde de la vulve avec lâchage important de cicatrice ou de non cicatrisation

Il est recommandé d'utiliser la **VAC thérapie** pour raccourcir les délais de cicatrisation

Carcinome vulvaire épidermoïde $\leq 4\text{cm}$, unifocal, profondeur d'invasion $\geq 1\text{mm}$,
cN0 imagerie négative

Tumeur médiale

(sur la ligne médiane ou croisant la ligne médiane)

GS bilatéral

(lymphoscintigraphie + colorimétrie).

Si échec de détection uni- ou bilatéral :
curage inguinal uni- ou bilatéral

Tumeur latérale ambiguë

(=tumeur médio-latérale)
($\leq 2\text{cm}$ / ligne médiane mais ne la croisant pas)

GS bilatéral

(lymphoscintigraphie + colorimétrie)

si la lymphoscintigraphie n'identifie qu'un drainage ipsilatéral, sans drainage controlatéral:
GS unilat ipsilatéral

Si échec de détection ipsilatéral:
réaliser un curage inguinal ipsilatéral mais pas de curage controlatéral

si la lymphoscintigraphie identifie un drainage bilatéral:
réaliser GS bilatéral

Si échec de détection uni- ou bilatéral :
réaliser un curage inguinal uni- ou bilatéral

Tumeur latérale

(> 2cm par rapport à la ligne médiane)

GS unilatéral ipsilat

(lymphoscintigraphie + colorimétrie)

Si échec de détection:
réaliser curage inguinal unilatéral ipsilatéral



Carcinome vulvaire épidermoïde ≤ 4 cm, unifocal, profondeur d'invasion ≥ 1 mm, cN0 imagerie négative

Tumeur médiale ou médio latérale

Tumeur latérale

GS positif d'un côté

GS positif

Atteinte > 2 mm

Atteinte ≤ 2 mm

Atteinte > 2 mm

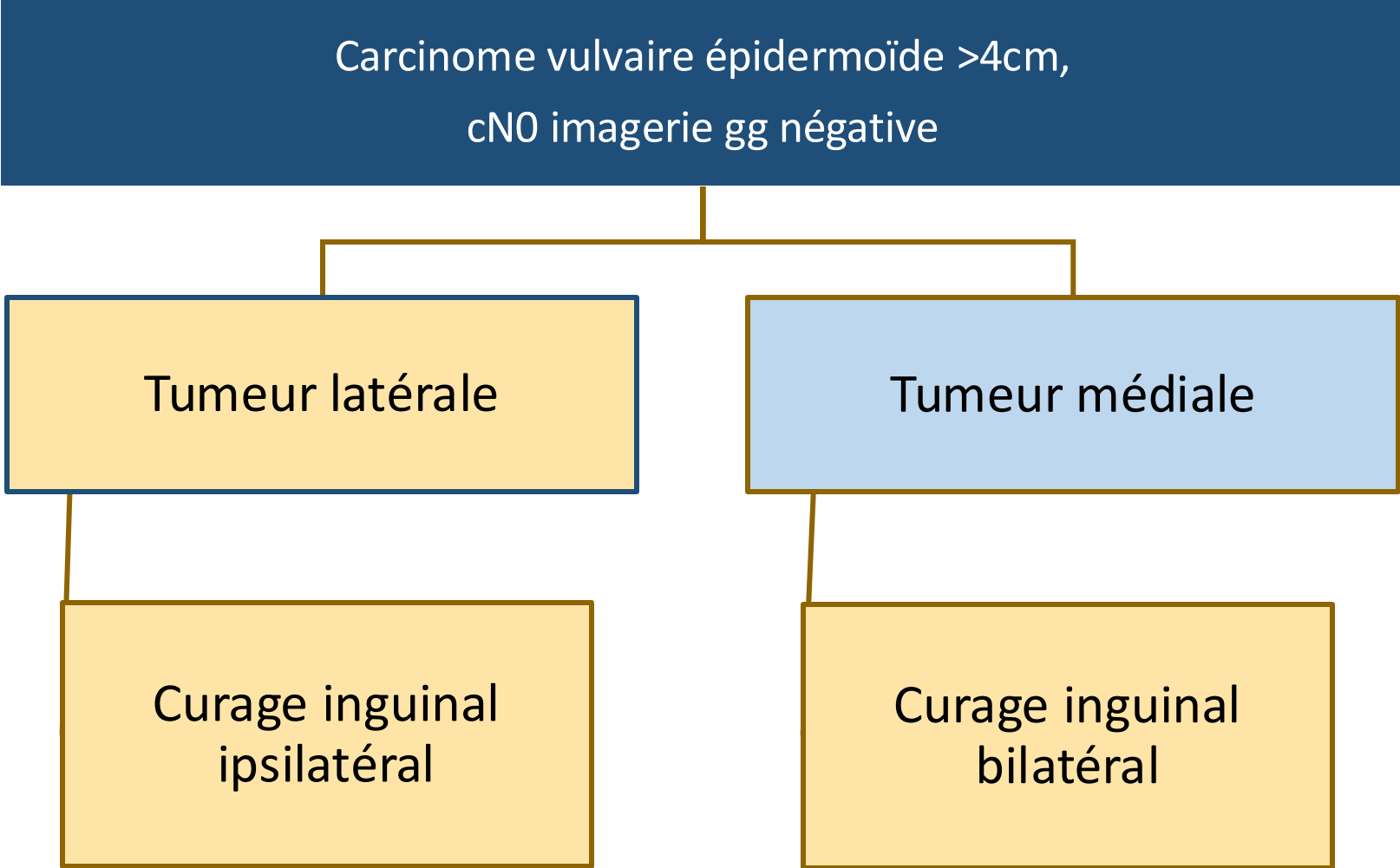
Atteinte ≤ 2 mm

Curage inguinal ipsilatéral
pas de curage inguinal controlatéral

Pas de curage ipsilatéral si RT

Curage inguinal ipsilatéral
pas de curage inguinal controlatéral

Pas de curage si RT



Traitements adjuvants



Carcinome épidermoïde avec atteinte ganglionnaire inguinale

Un ganglion inguinal ou plus envahi(s)

Radiothérapie inguinale adjuvante

Deux ganglions inguinaux ou plus envahis

Radio chimiothérapie concomitante



Cancer vulvaire avec ganglions pelviens/iliaques positifs au TEP

La réalisation d'une radiothérapie /chimiothérapie systématique versus debulking ganglionnaire préthérapeutique/ pas de données)

La réalisation d'un Curage Lombo aortique: Pas de données



Tumeur vulvaire étendue et/ou multifocale

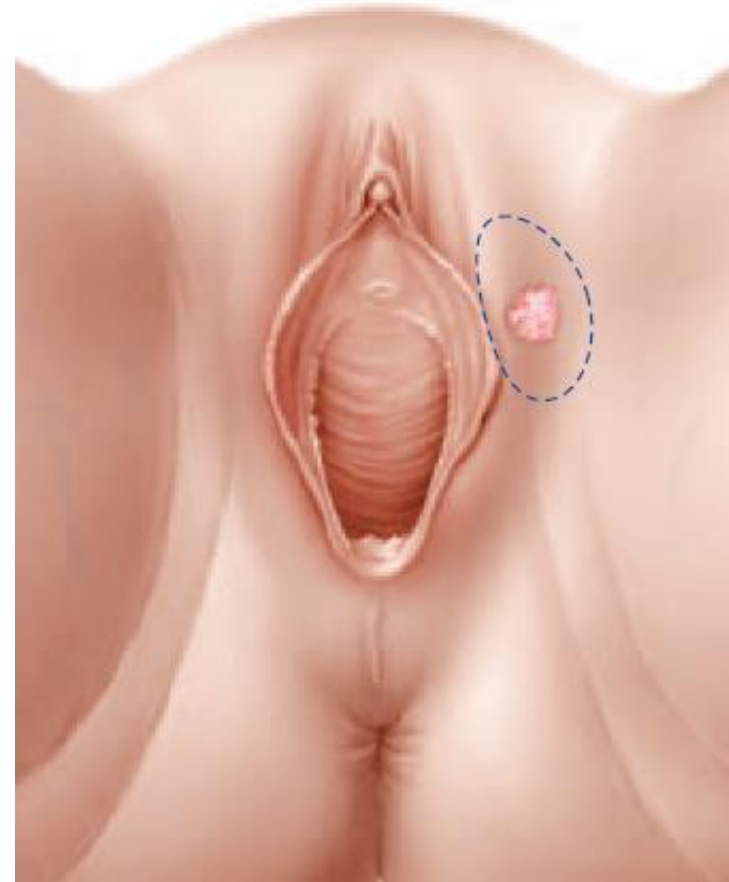
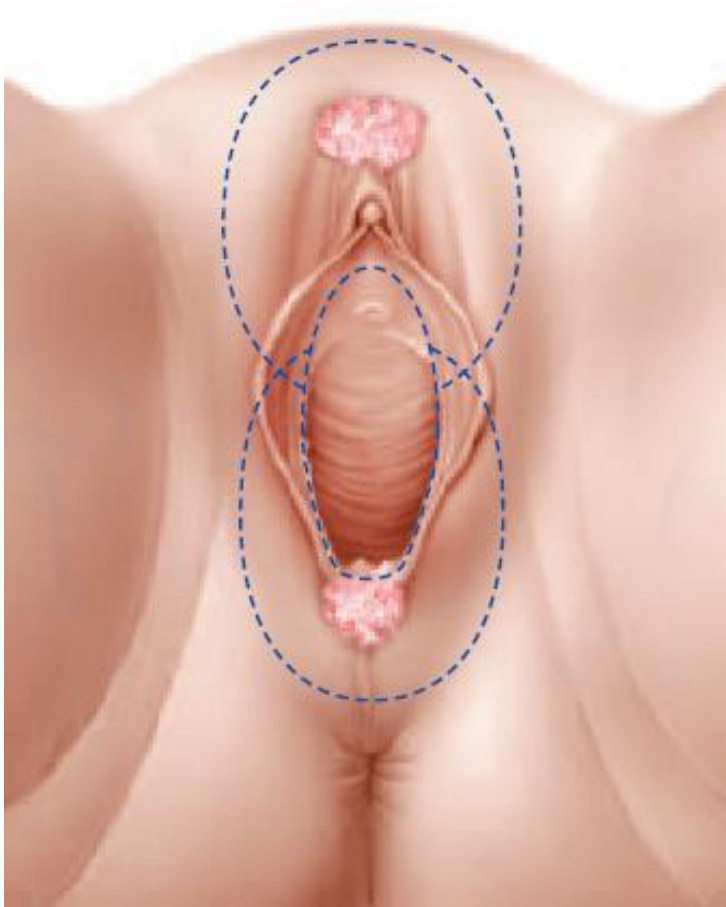
Radiochimiothérapie concomitante avec dose > 55 Gy sur la tumeur et aires ganglionnaires

Pas de chirurgie systématique après RCC (évaluation pluridisciplinaire par équipe spécialisée)

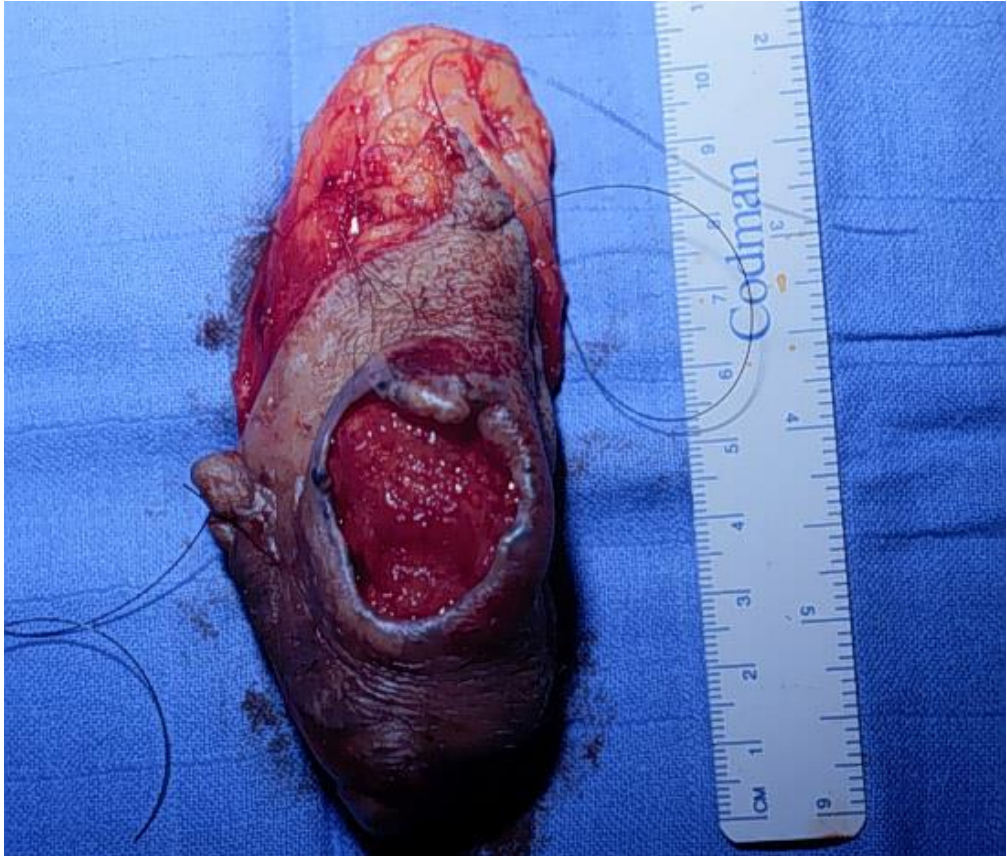
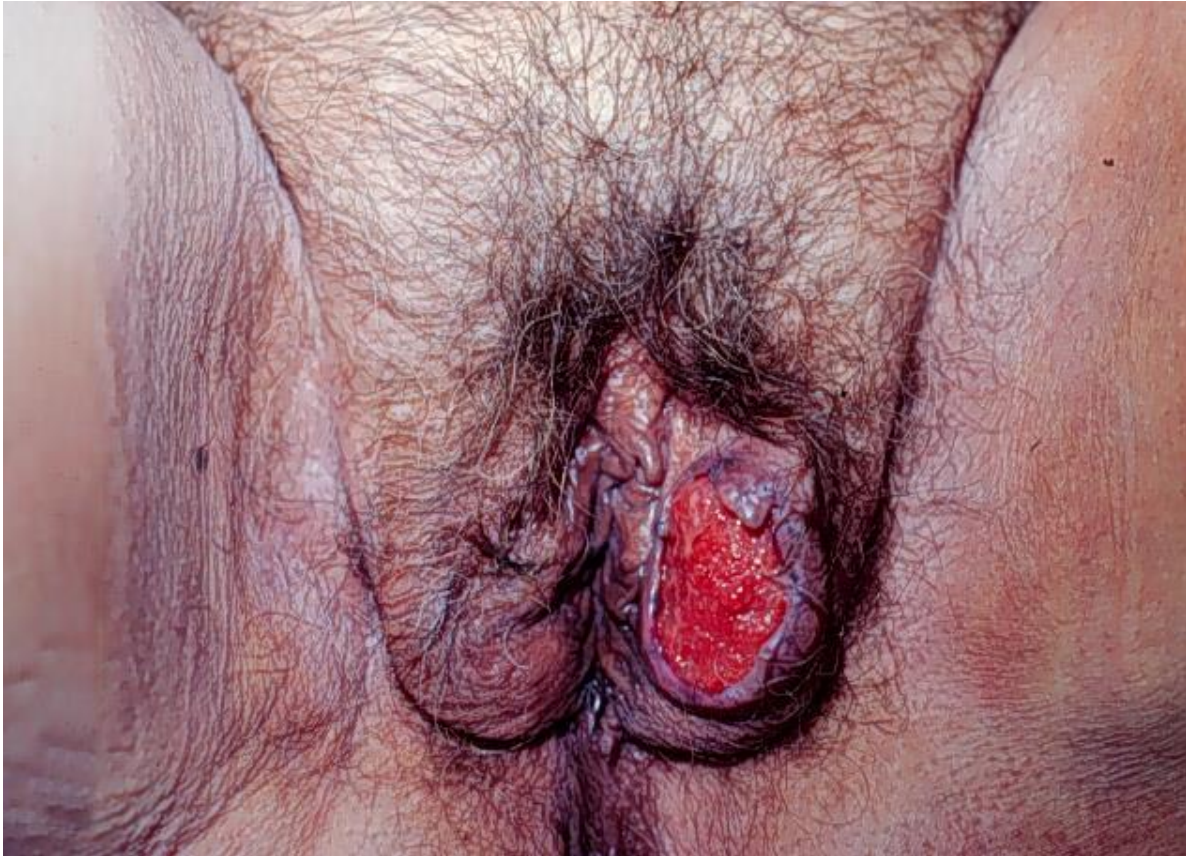Vulvectomies

Techniques chirurgicales

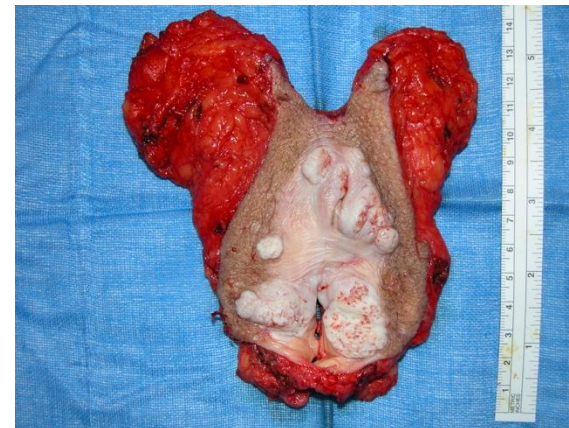
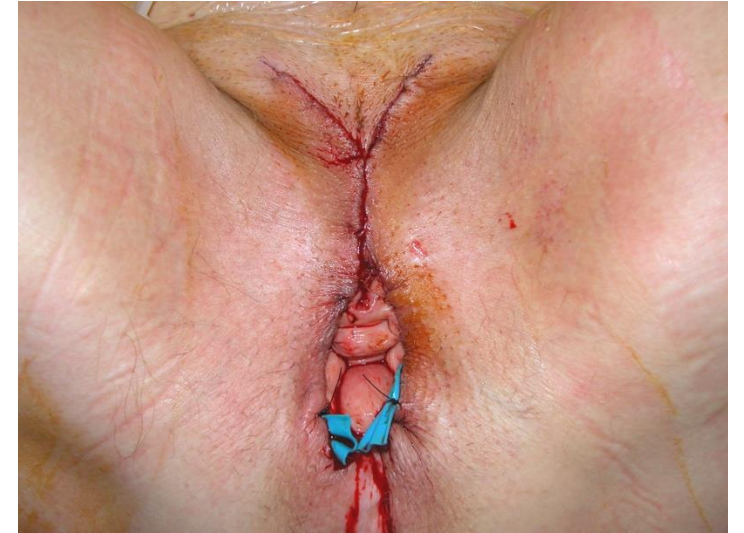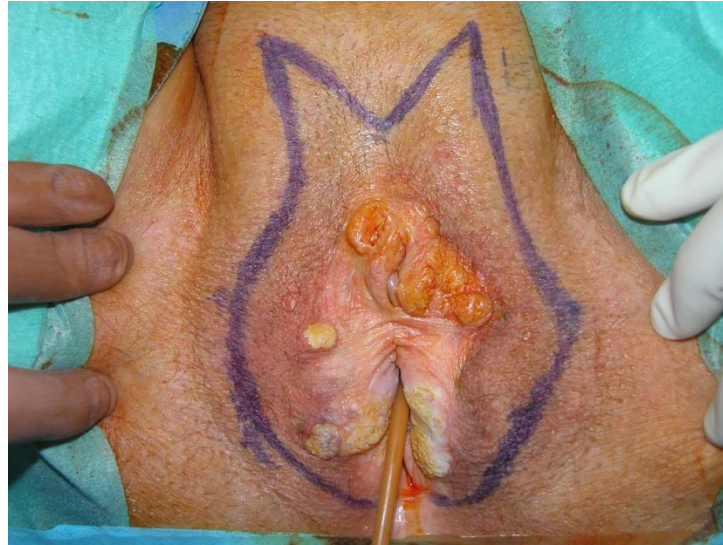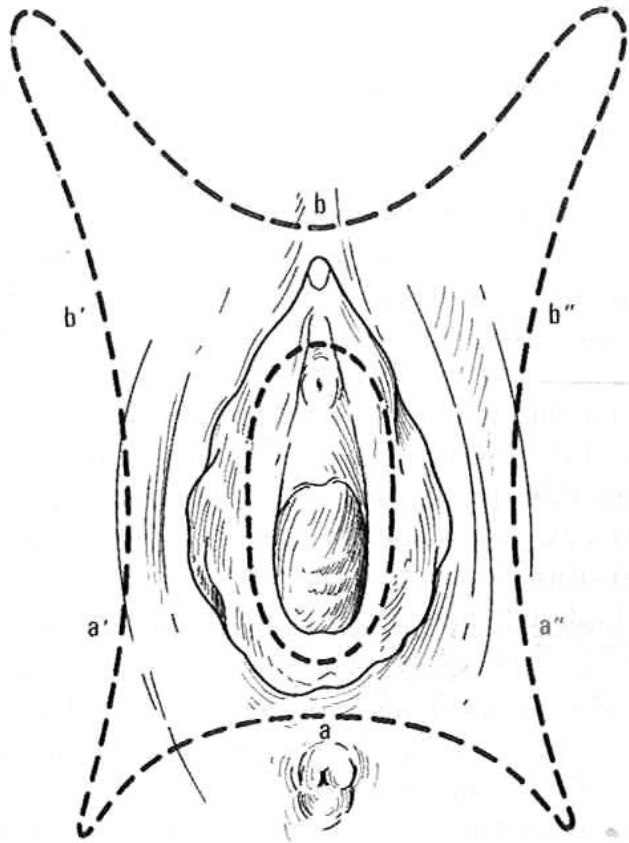
Hémi-vulvectomies / Vulvectomies partielles



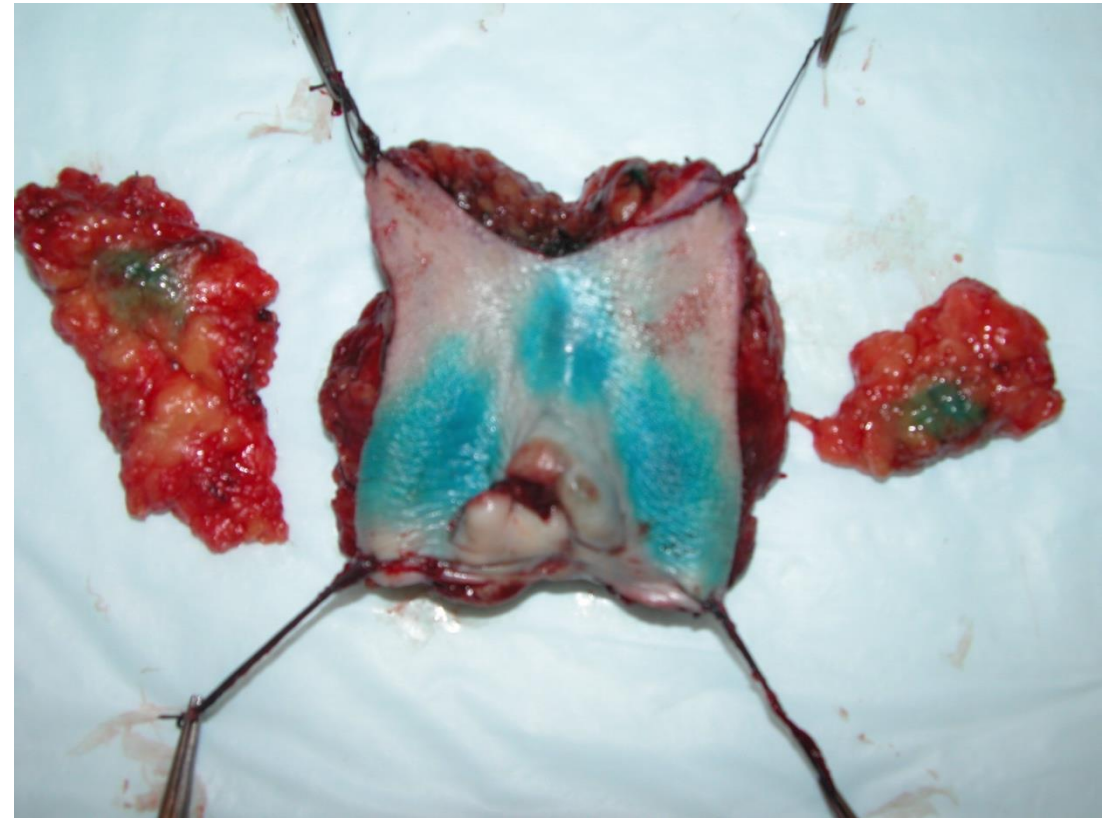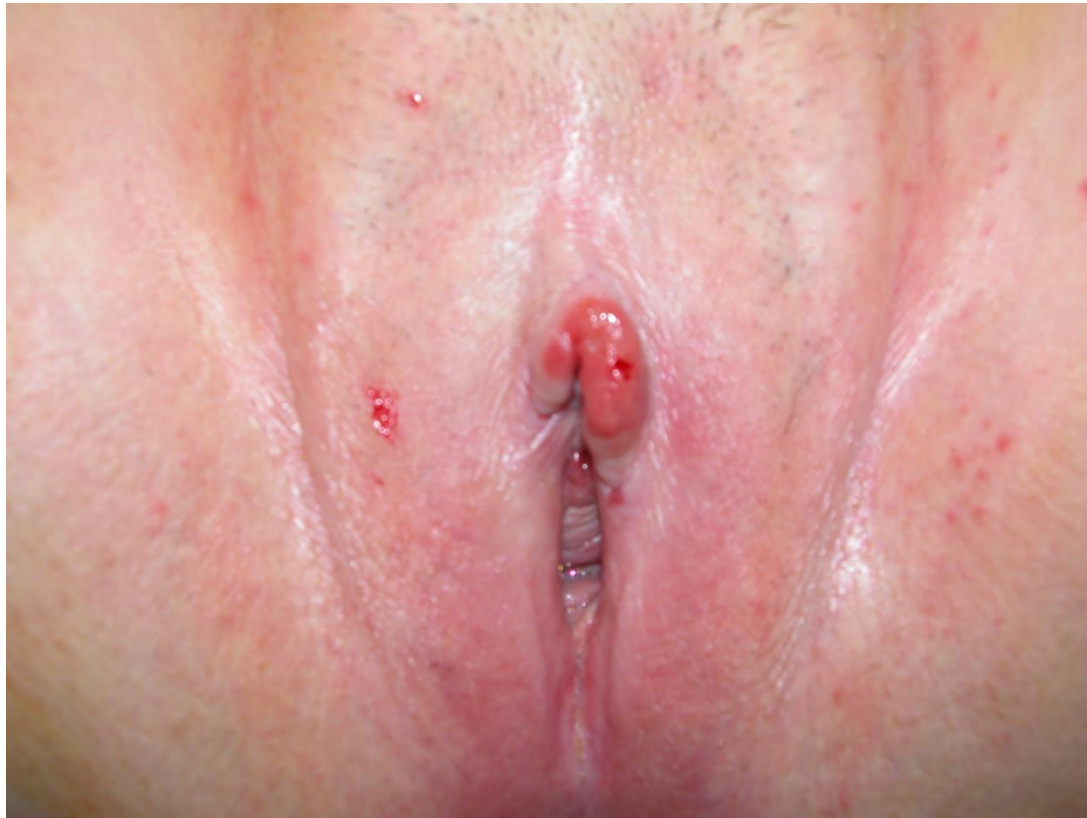Vulvectomy partielle latérale



Fermetures en M / W : vulvectomies totales / hémi-vulvectomies antérieures / postérieures

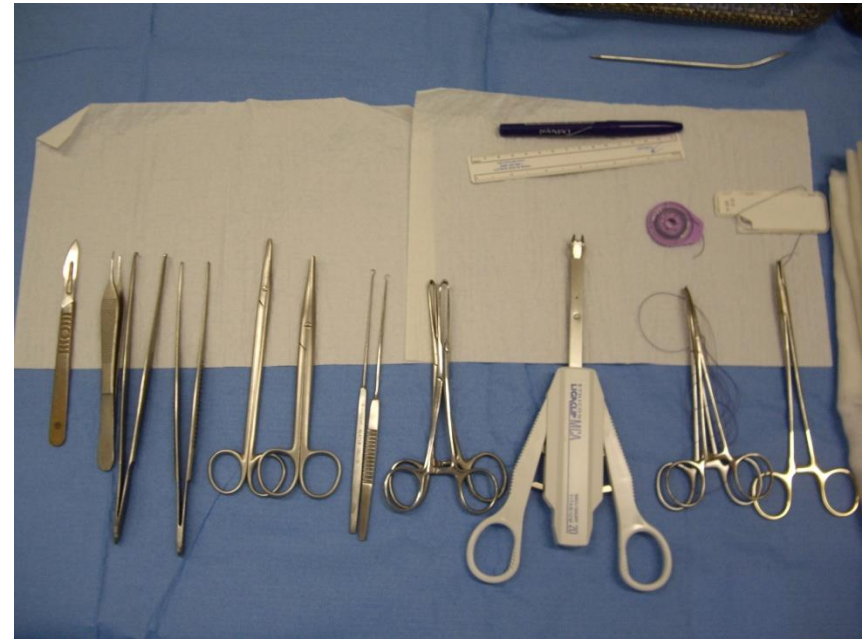
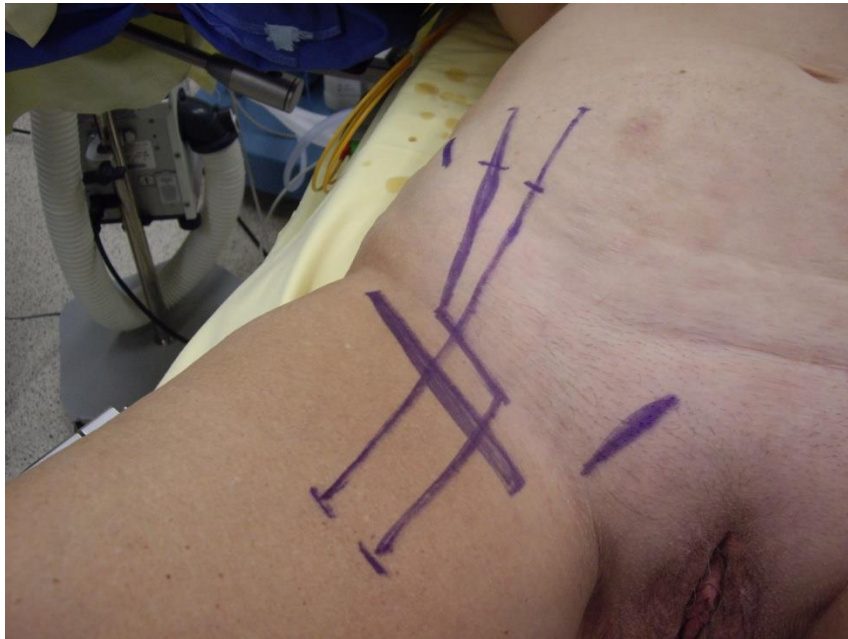

Pièce fixée sur une plaque de liège



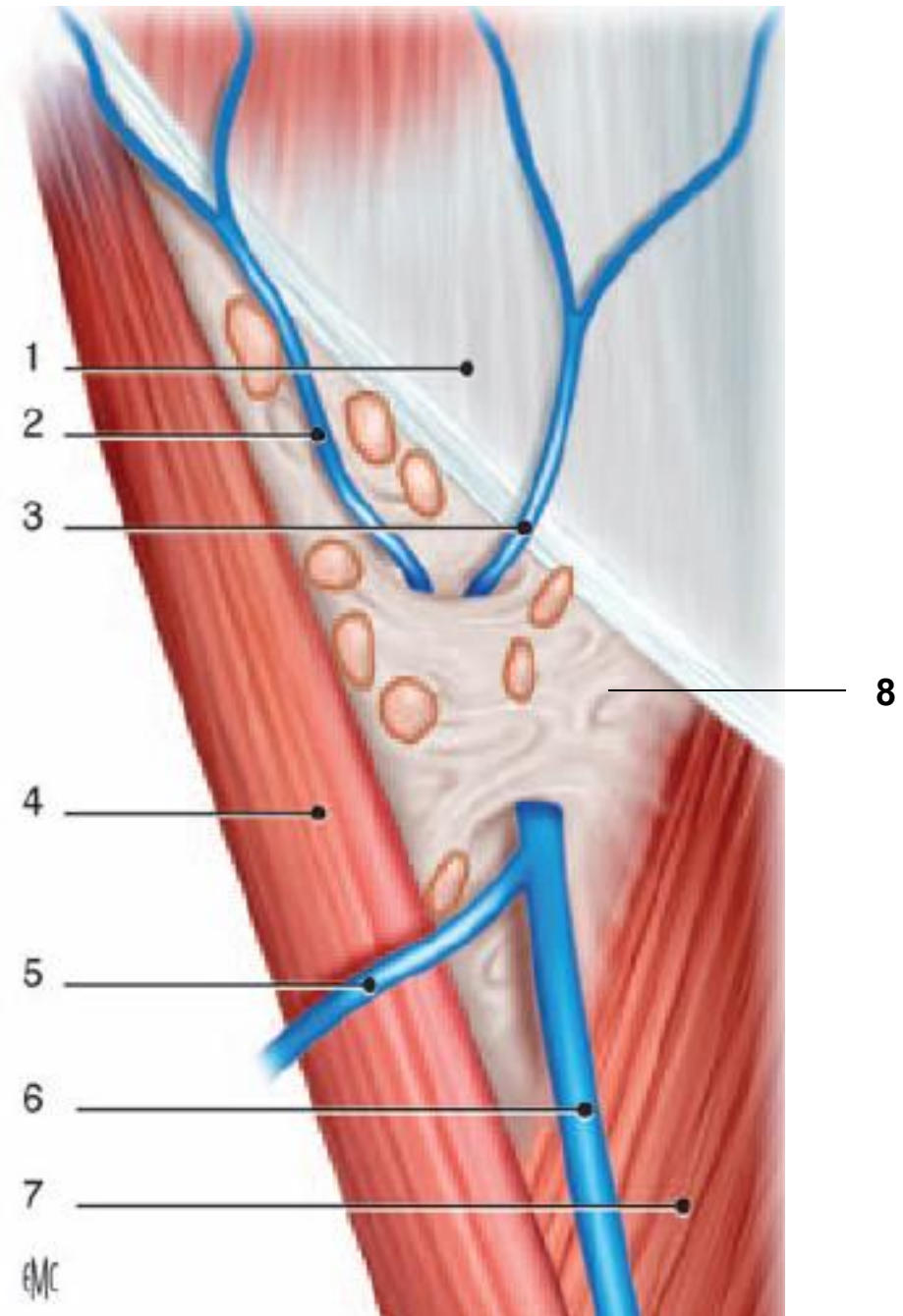
Curages inguinaux

Installation : chirurgie de surface



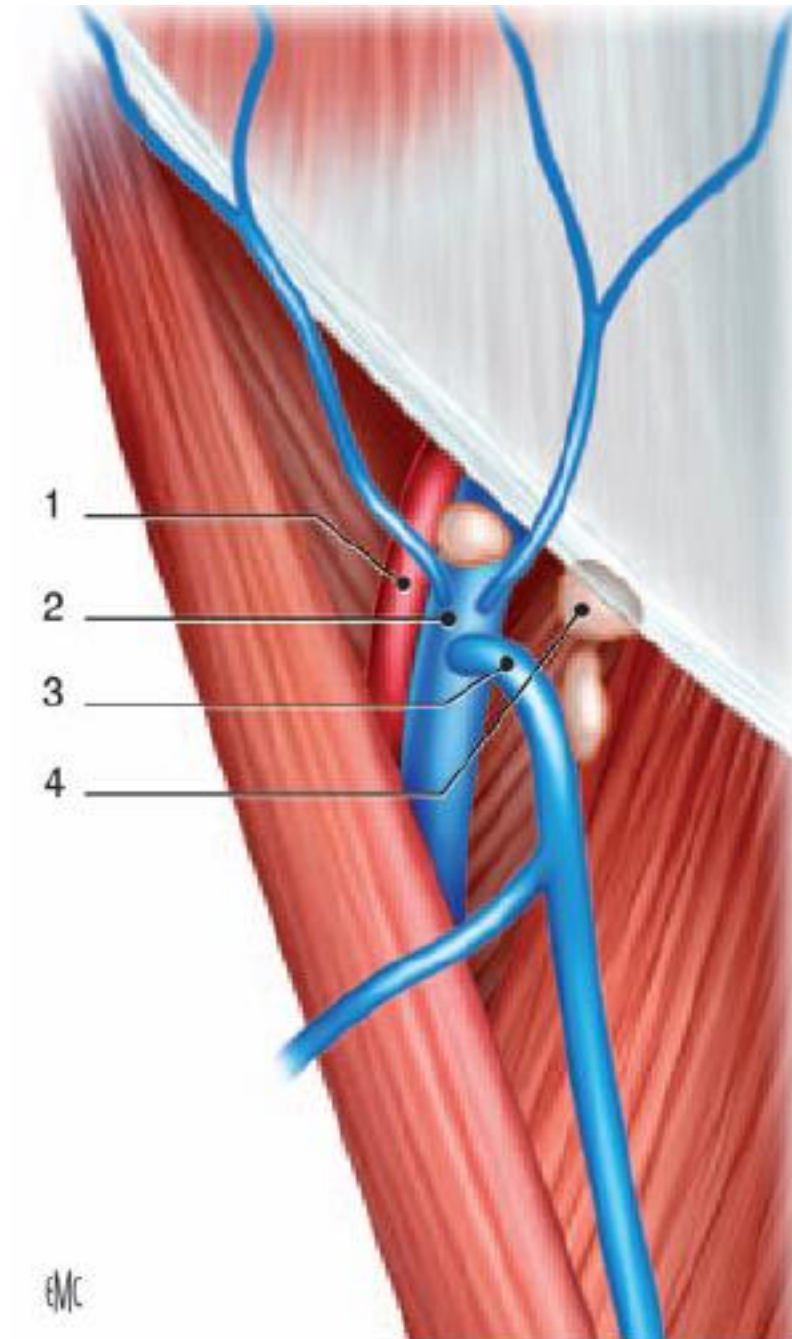
Ganglions inguinaux **superficiels**

- 1 Aponévrose du grand oblique
- 2 Veine circonflexe iliaque superficielle
- 3 Veine épigastrique superficielle (=sous-cutanée abdominale)
- 4 Muscle couturier
- 5 Veine saphène antérieure
- 6 Veine saphène interne
- 7 Muscle long adducteur
- 8 Fascia cribriformis**

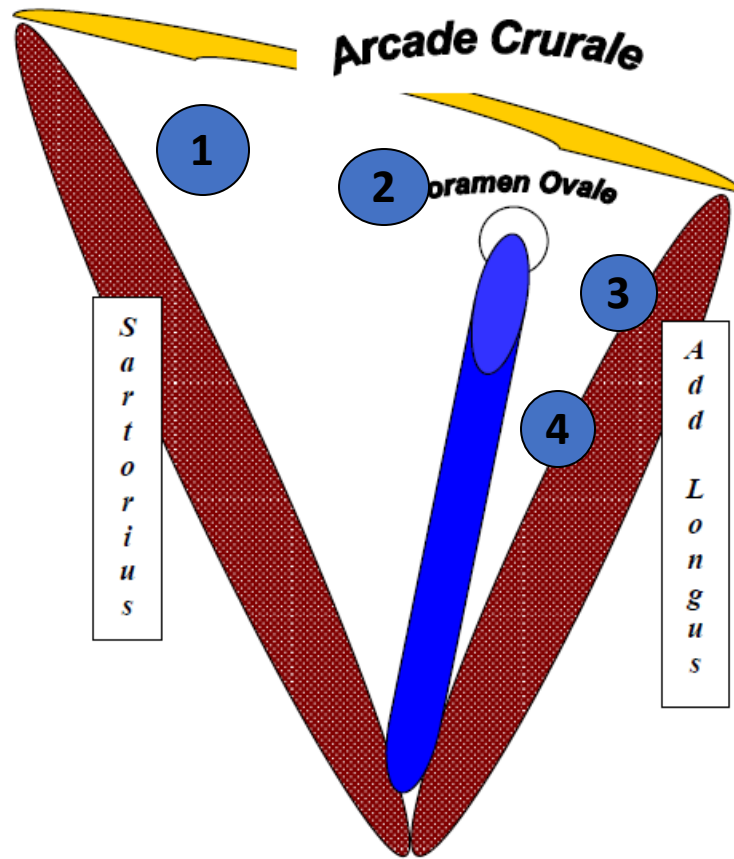


Ganglions inguinaux **profonds**

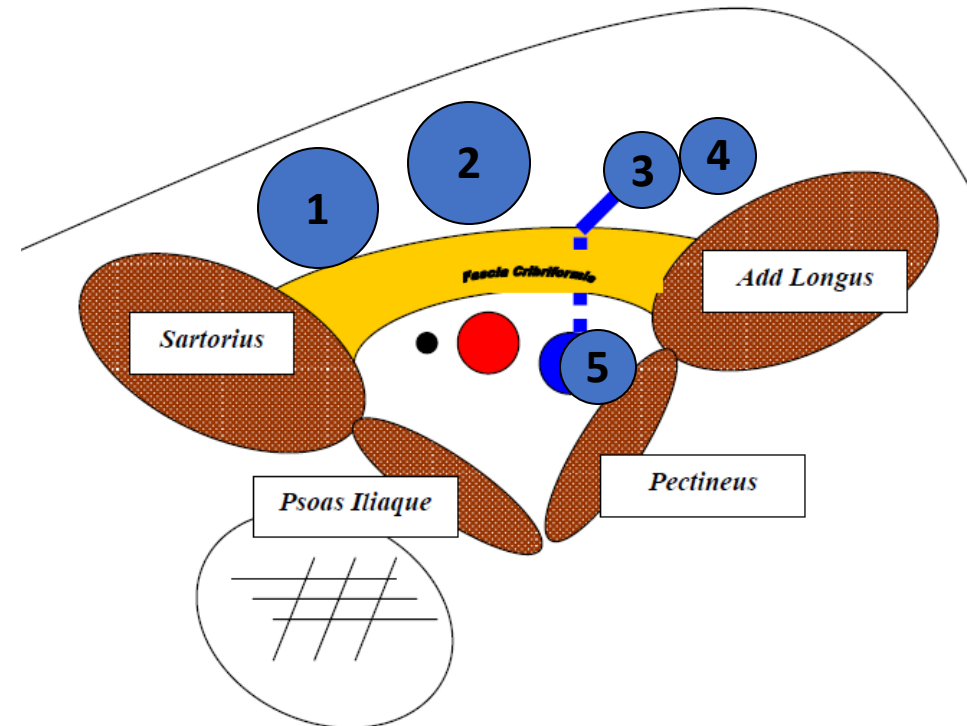
- 1 Artère fémorale commune
- 2 Veine fémorale commune
- 3 Crosse de la veine saphène interne
- 4 Ganglion de Cloquet



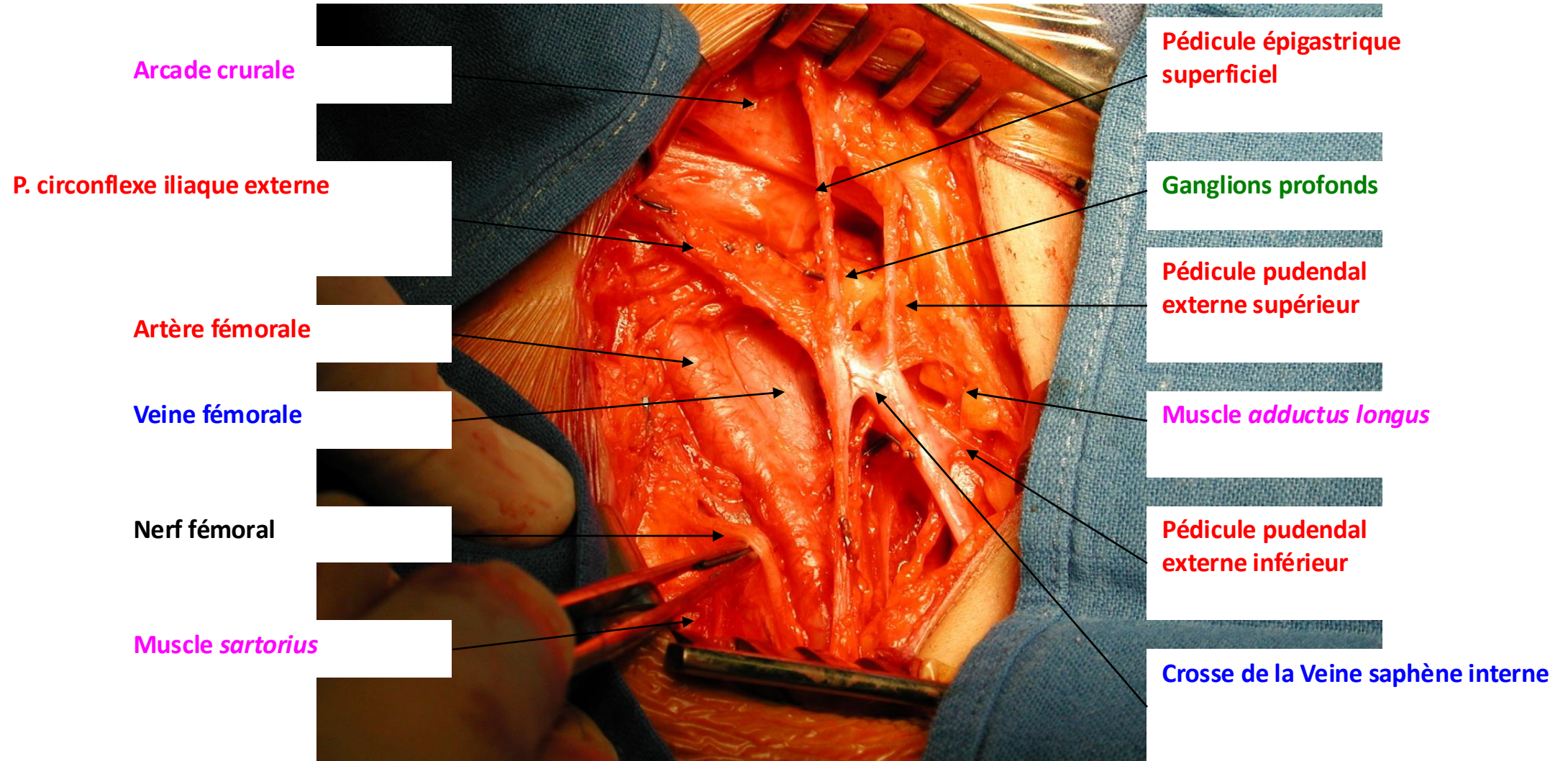
Principes : curage superficiel & profond



- 1 : P. Circonflexe Iliaque Ext
- 2 : P. Epigastrique Superf
- 3 : P. Pudental Ext Sup
- 4 : P. Pudental Ext Inf
- 5 : P. Profond



Vue opératoire : Fascia ouvert



Temps opératoires : curage superficiel

Incision cutanée :

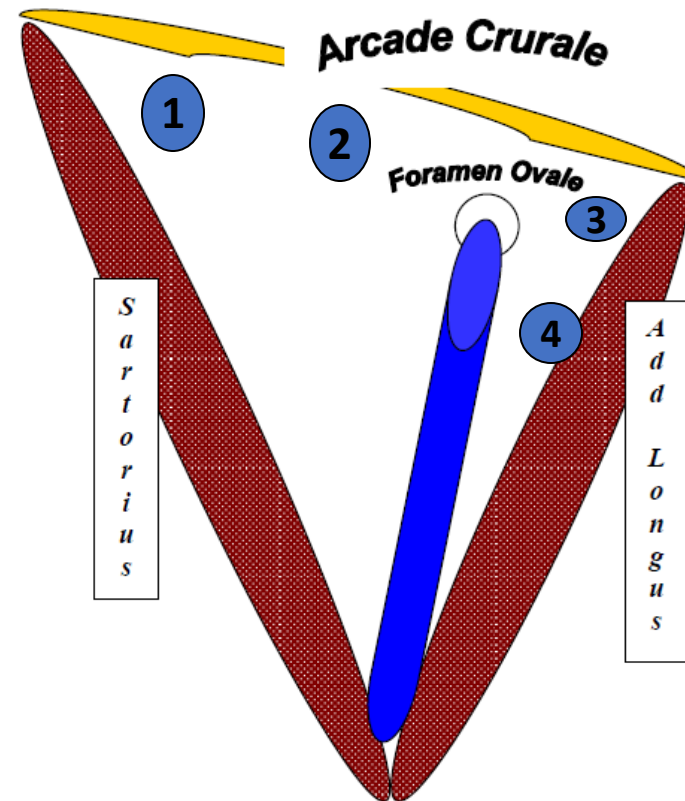
- horizontale
- respectant tissu graisseux sous cutané

Limites du curage superficiel

- HT : arcade crurale : contrôle
 - P. Circonflexe Iliaque Ext (1)
 - P. Epigastrique Superficiel(2)
- DD : Add Longus
- DH : Sartorius
- BS : Veine Saphène Int (repère)

Lymphadénectomie superficielle concentrique :

- de BS en HT : de pointe du triangle → Foramen
- contrôles des Pédicules Pudendaux
 - Ext Sup (3)
 - Ext Inf (4)



Temps opératoires : curage profond

Curage superficiel avec

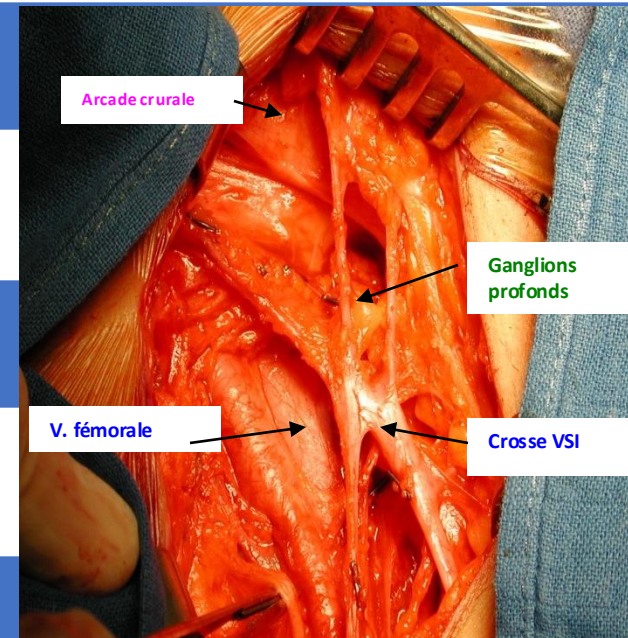
- contrôle de la saphène à la pointe du triangle
- ouverture du fascia cribriformis

Exposition du pédicule fémoral :

- de bas en haut
- en remontant → crosse de saphène

Curage superficiel et profond :

- crossectomie saphène : curage superficiel
- récliner arcade crurale + section ligt lacunaire
- curage profond : latéro-fémoral et sous arcade (Cloquet)



Temps opératoires

Fermeture :

- abaisser arcade crurale sur le lig de Cooper si défaut important
- drain aspiratif
- pas de bénéfice à transposer le Sartorius
- fermeture en 2 plans par points séparés

Post opératoire :

- lymphocèles et désunions
- prévention du lymphoedème

Lymphadénectomie inguinale

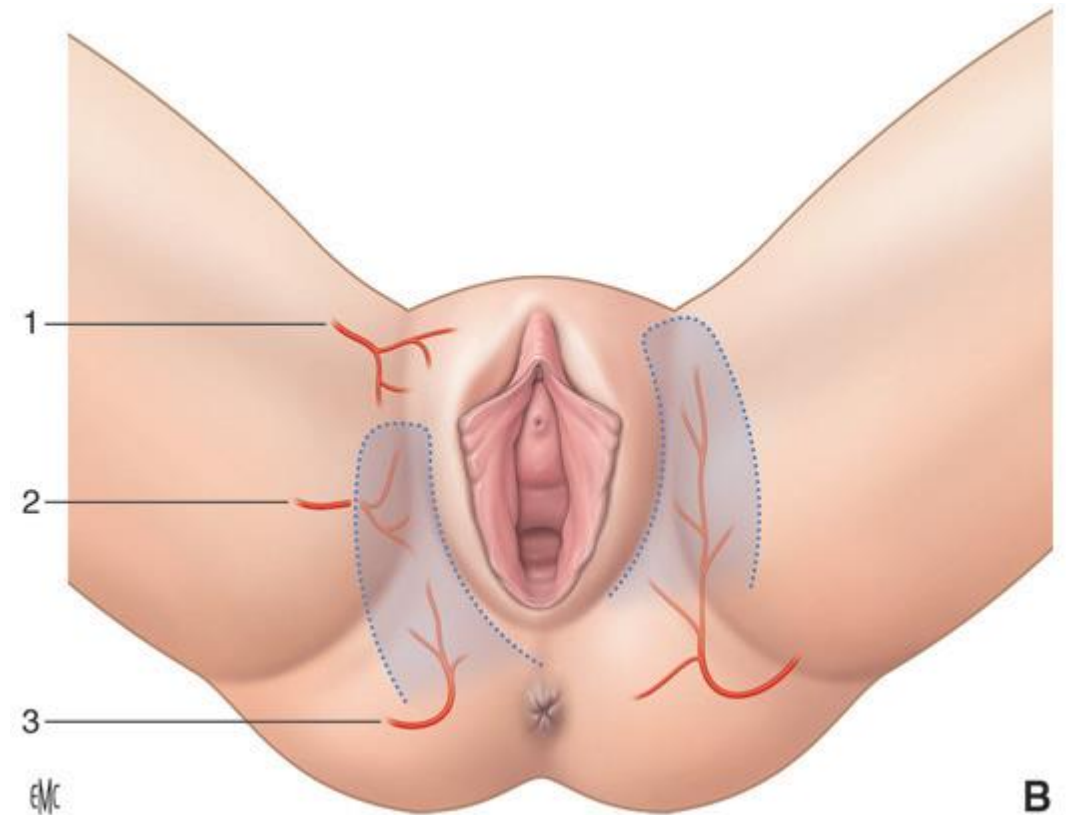
Techniques de couverture

Celles que je pratique seul → les plus faciles !!!

Celles que je fais en collaboration avec les plasticiens

Couverture avec lambeaux

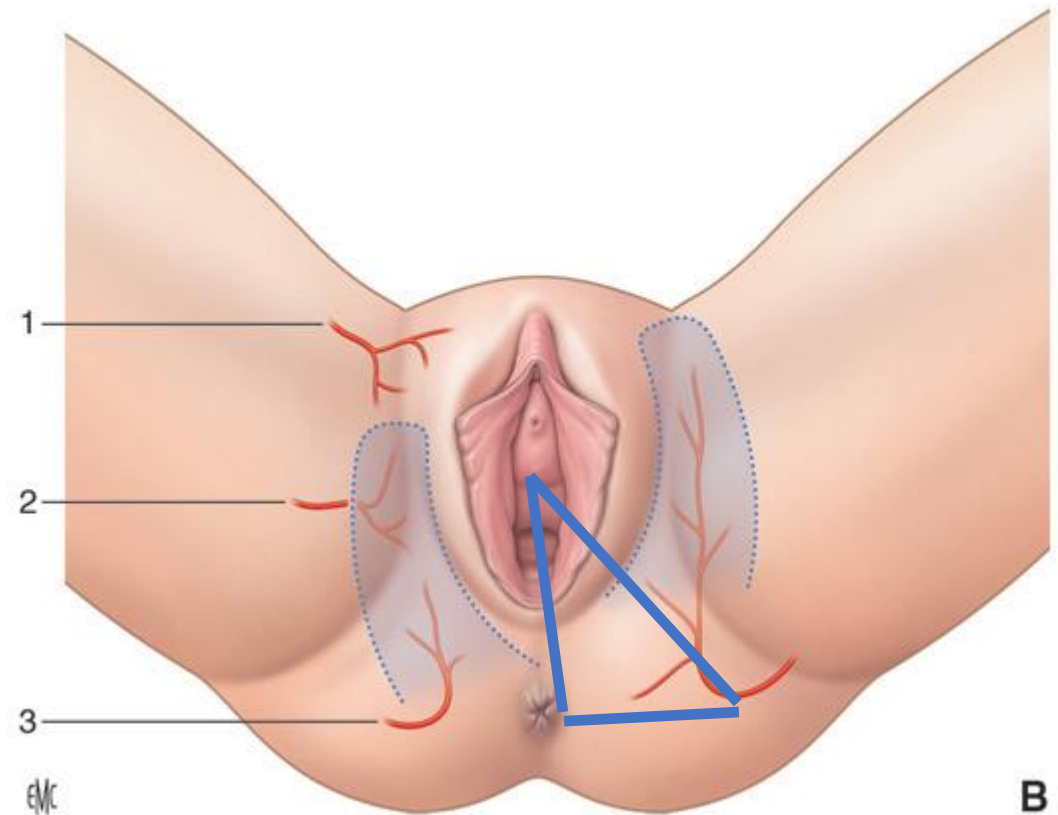
- Lambeaux fascio-cutanés de glissement :
 - L. rhomboïdes : plastie en LL de Dufourmentel
 - → pédicules pudendaux (**Internes (3)** / Externes (1))
 - → pédicule obturateur (1)
 - L. en V-Y → pédicule pudental interne (3)
- Lambeaux fascio-cutanés de rotation :
 - En oreille de lapin (*Lotus Flower Flap*)
- Lambeaux musculo-cutanés :
 - Grand Glutéal inférieur (grand fessier)
 - Lambeau de Taylor : muscle Grand Droit de l'Abdomen
 - Lambeau de Gracilis



Une région richement vascularisée...

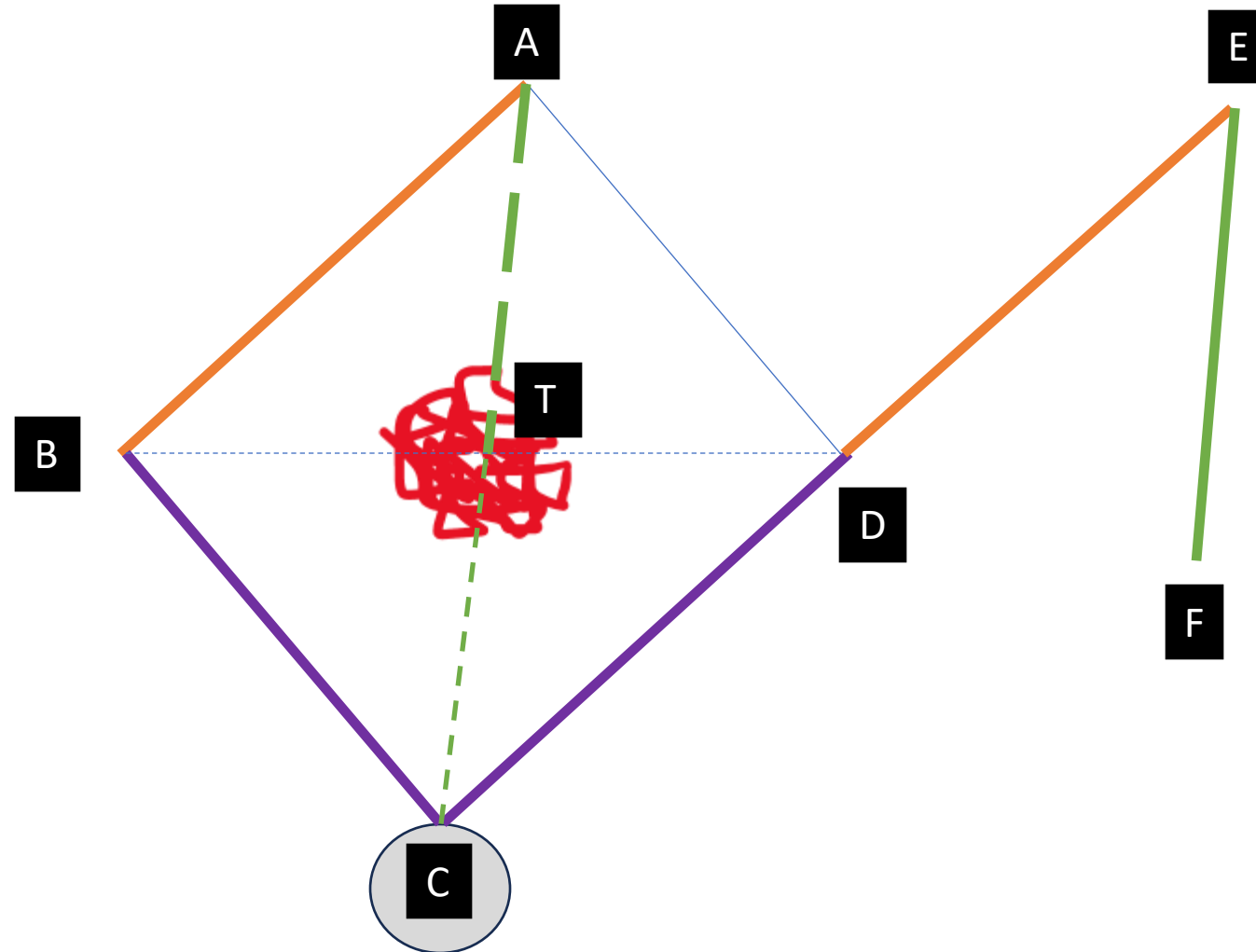
1. A. pudendale externe
2. A. obturatrice et ses branches
3. **A. pudendale interne → A. périnéale superficielle**

Le "Triangle d'Or" :
Tubérosité ischiatique
Anus
Milieu du vagin



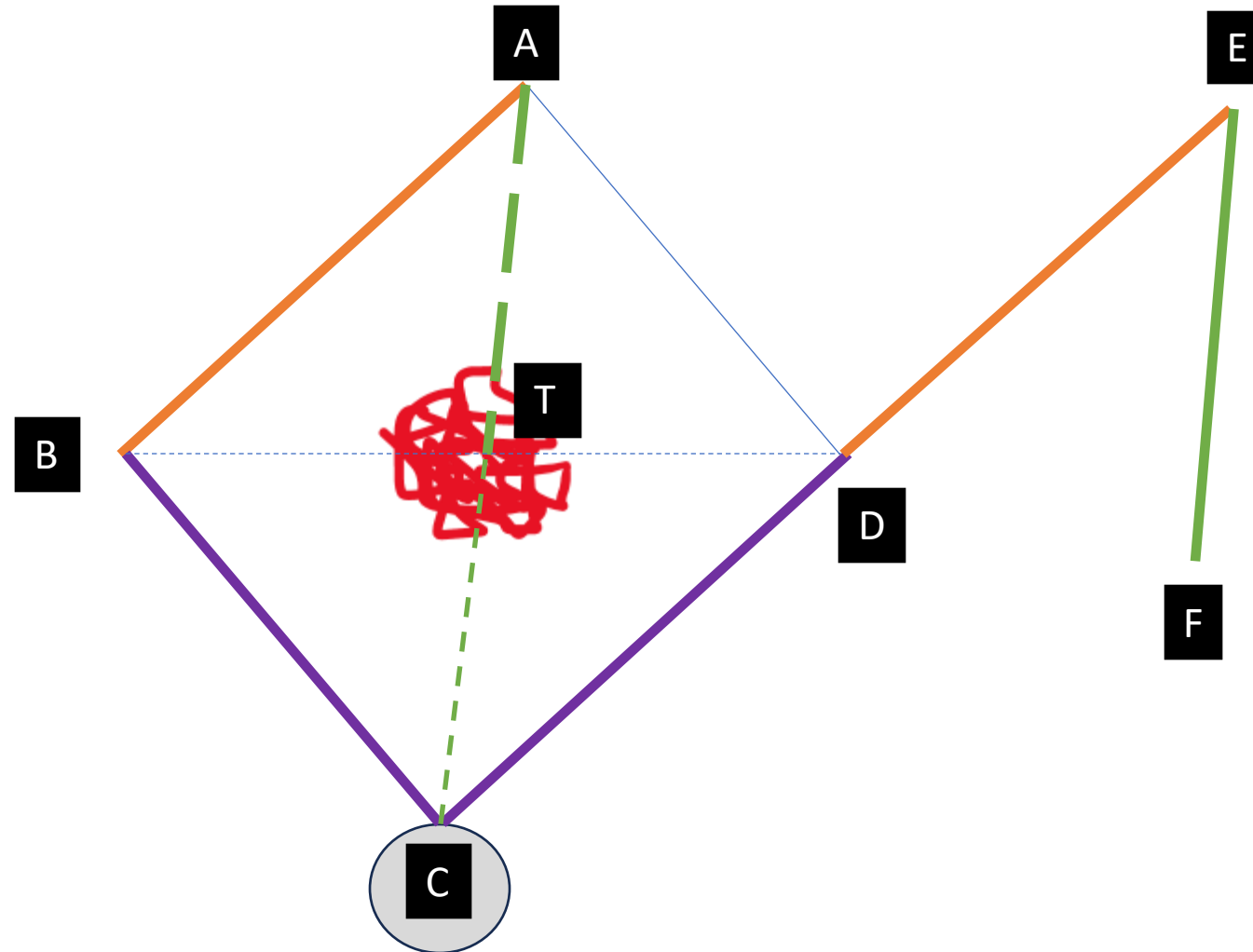
L. Rhomboïde : plastie en Lambeau en L pour Losange (plastie en LLL de Dufourmentel)

- $AB = DE$
- $EF = DE = AB$
- $AT = EF$ et $AT \parallel EF$



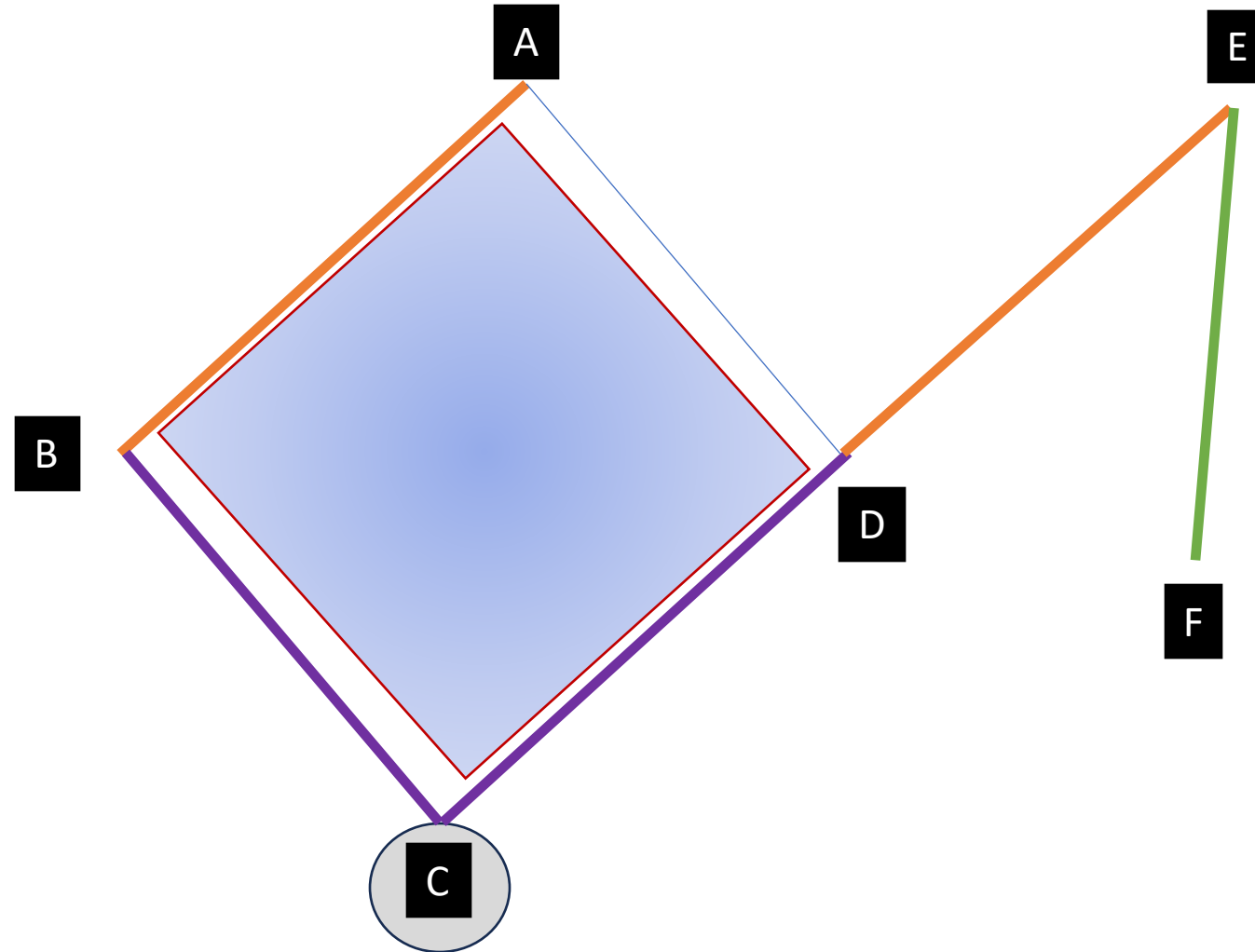
Plastie en 3L : Incision sur les traits pleins

- $AB = DE$
- $EF = DE = AB$
- $AT = EF$ et $AT \parallel EF$



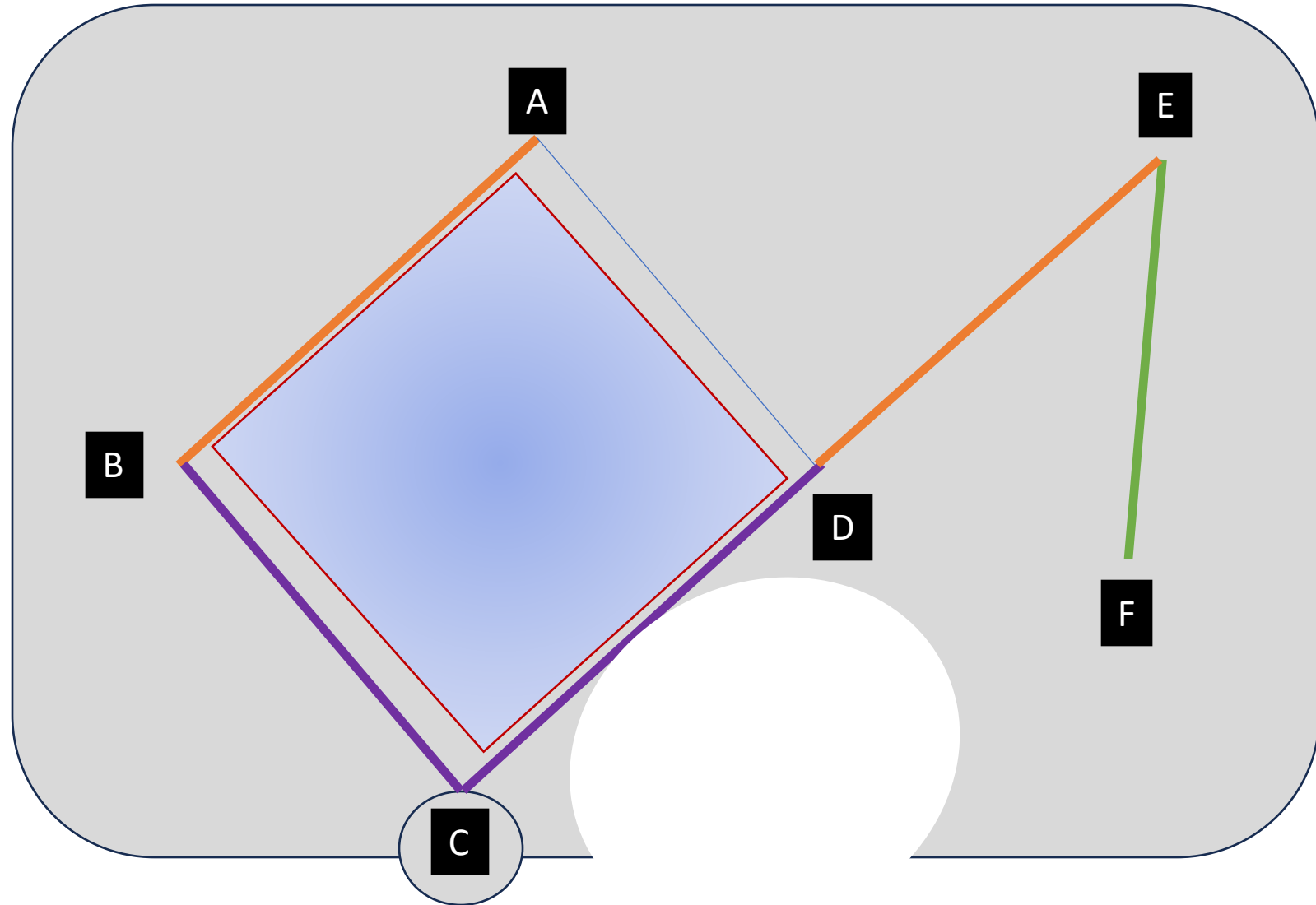
Plastie 3L : Exérèse du Losange ABCD & Tumeur

- $AB = DE$
- $EF = DE = AB$
- $AT = EF$ et $AT \parallel EF$

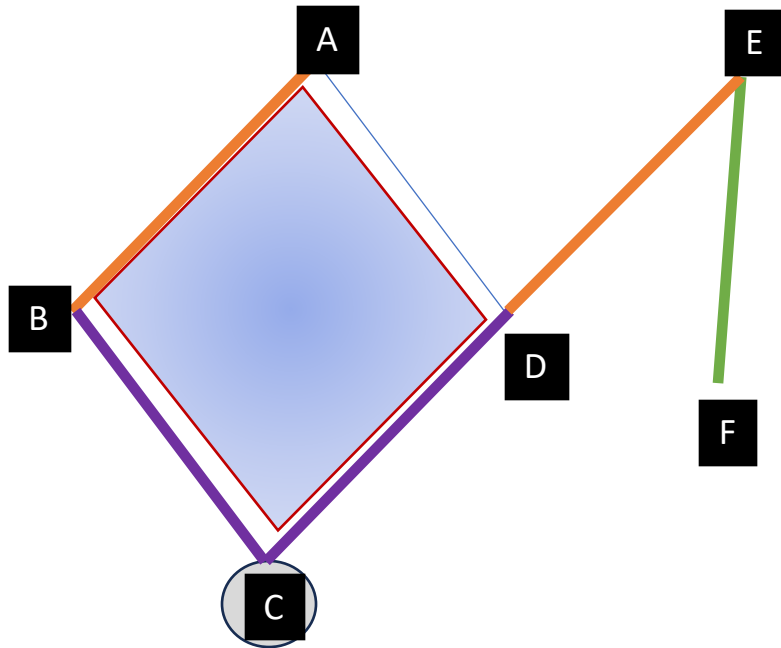


Plastie 3L : Décollement pour mobilisation

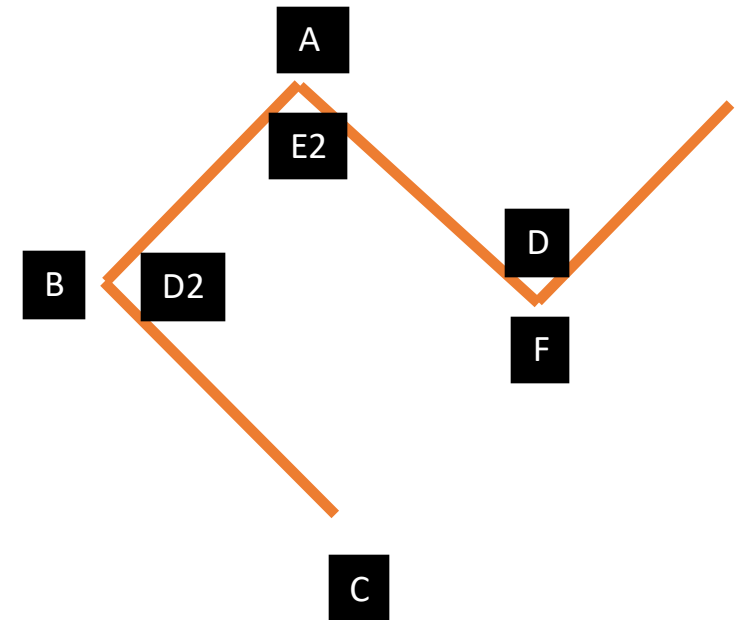
- $AB = DE$
- $EF = DE = AB$
- $AT = EF$ et $AT \parallel EF$



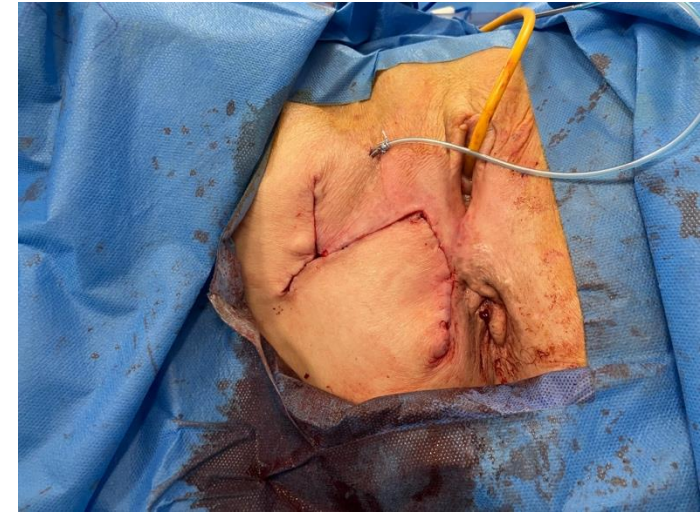
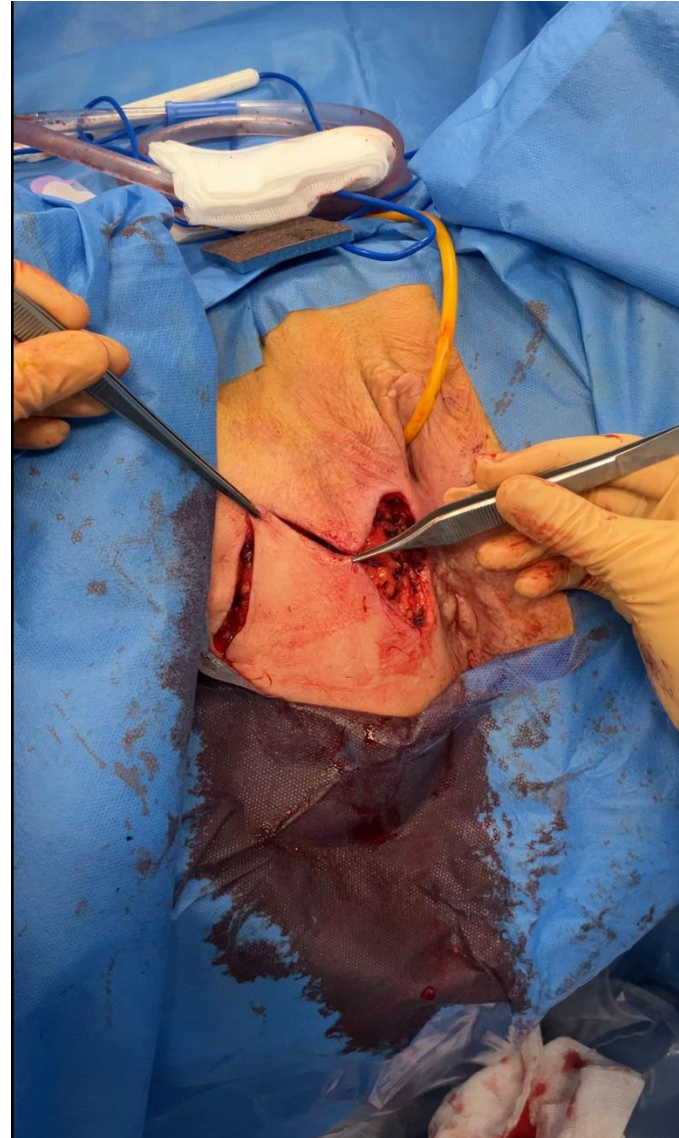
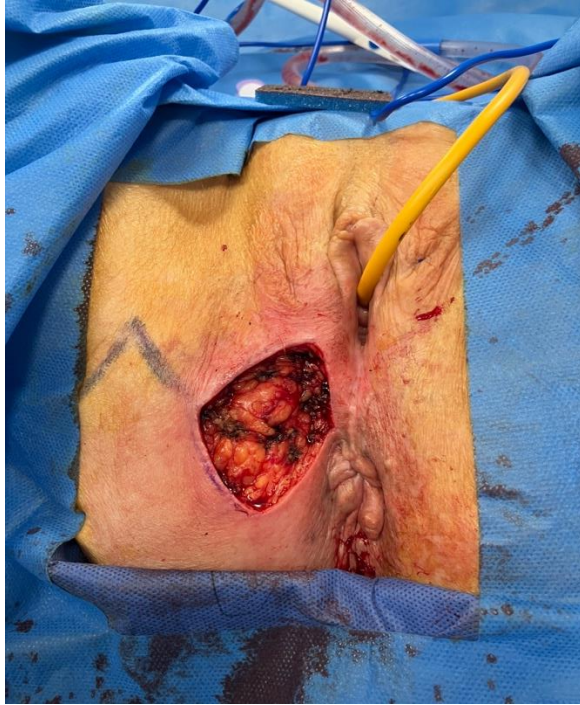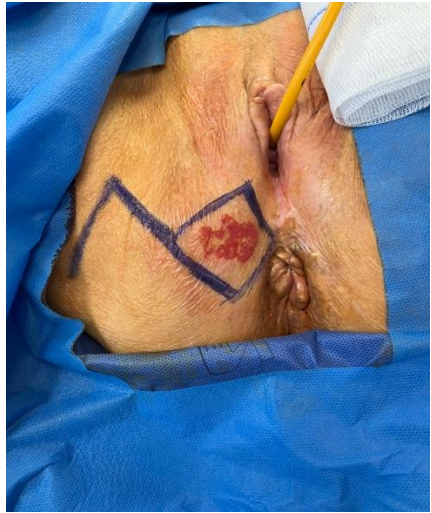Plastie 3L : Transposition losange DEFC sur losange ABCD



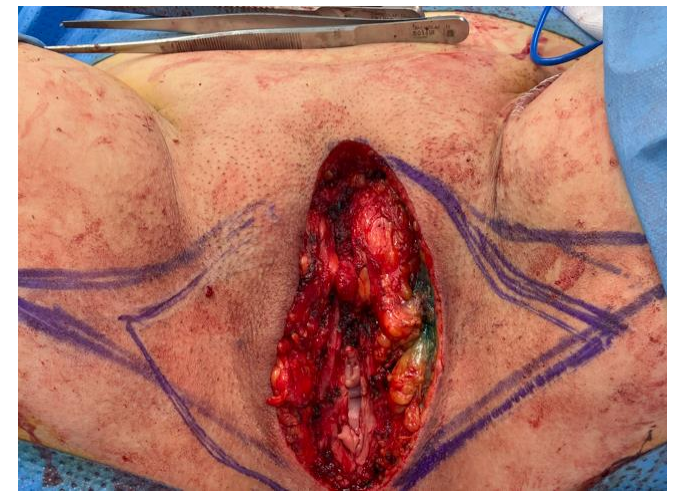
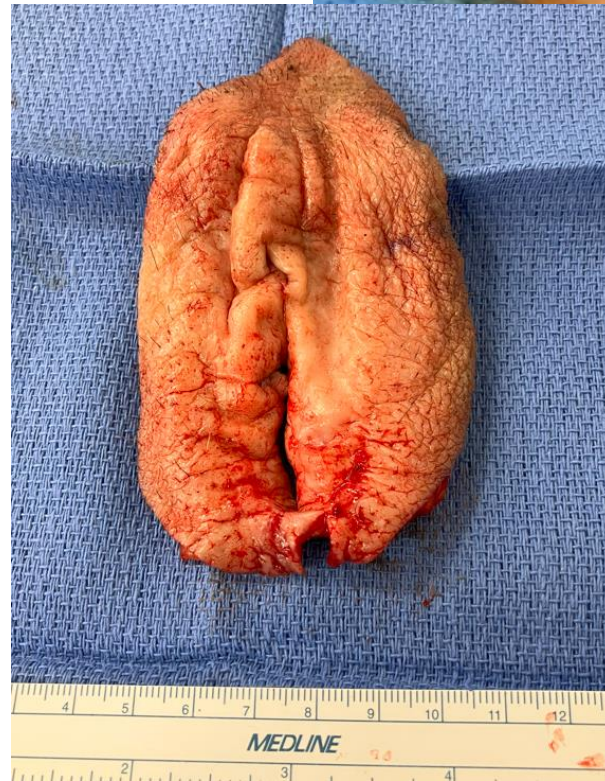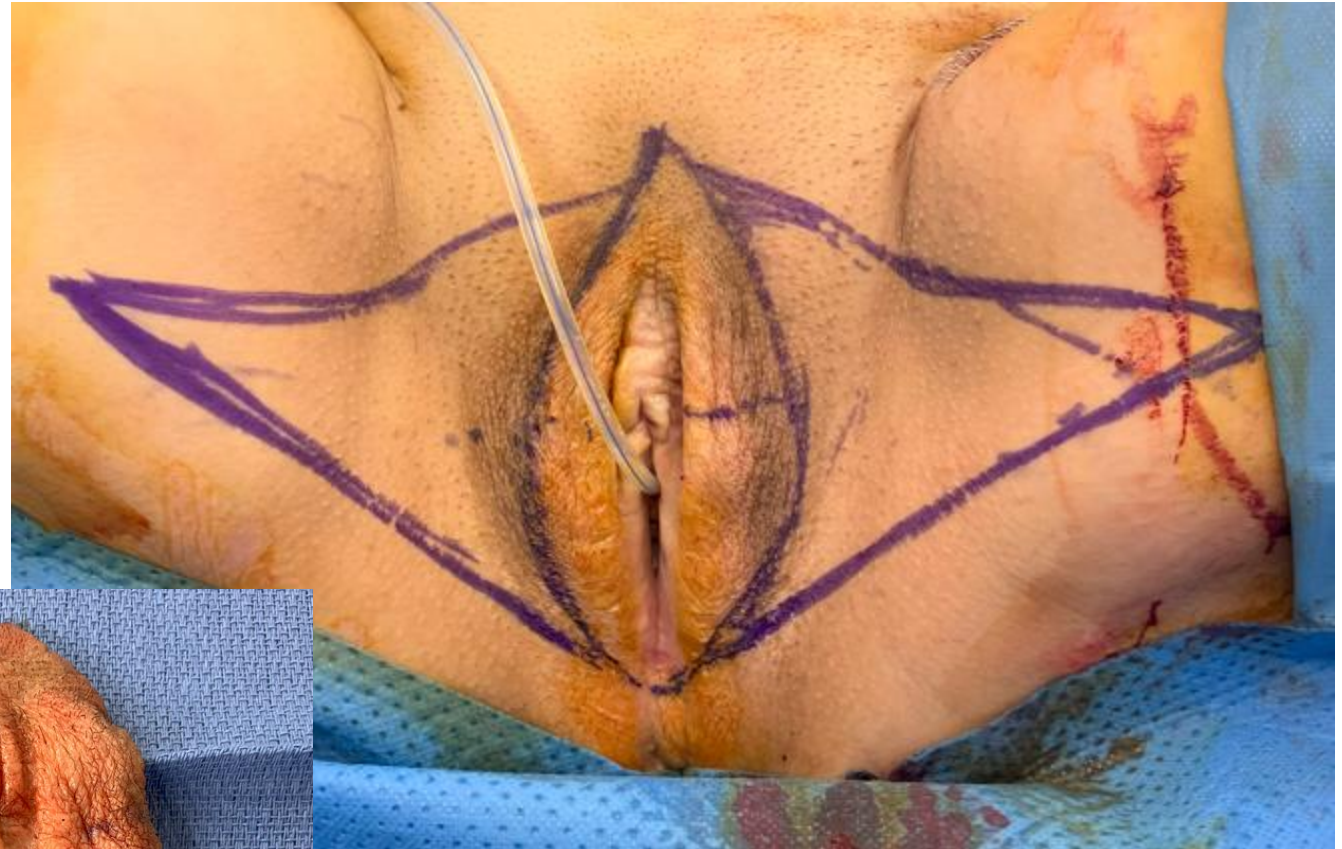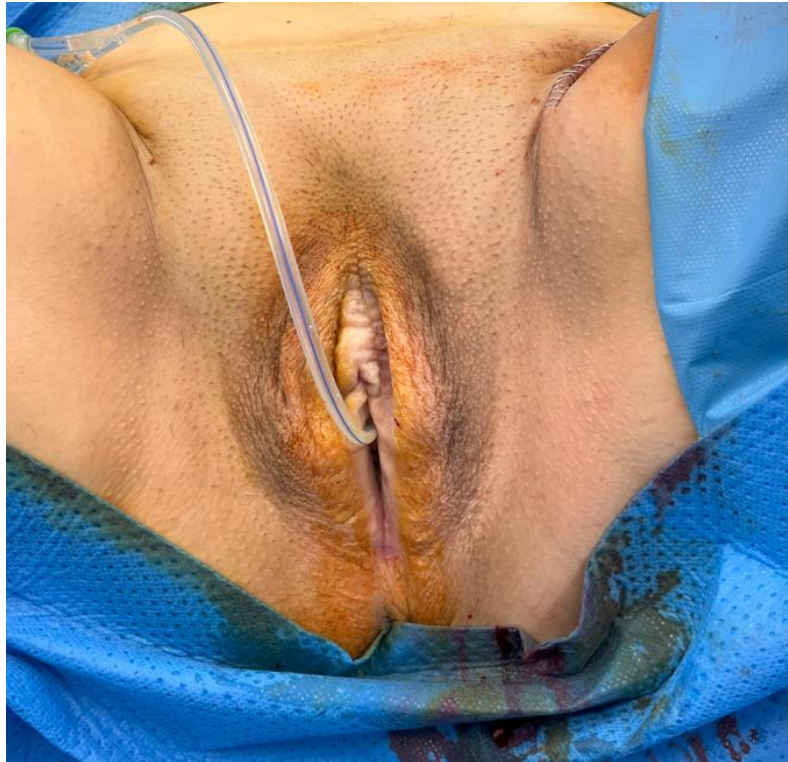- **C = Point de transposition**
- **Suture DC / BC**
- **Suture DE / BA**
- **D devient D2 et D2 qui se retrouve sur B**
- **E devient E2 qui se retrouve sur A**
- **F se retrouve sur D**



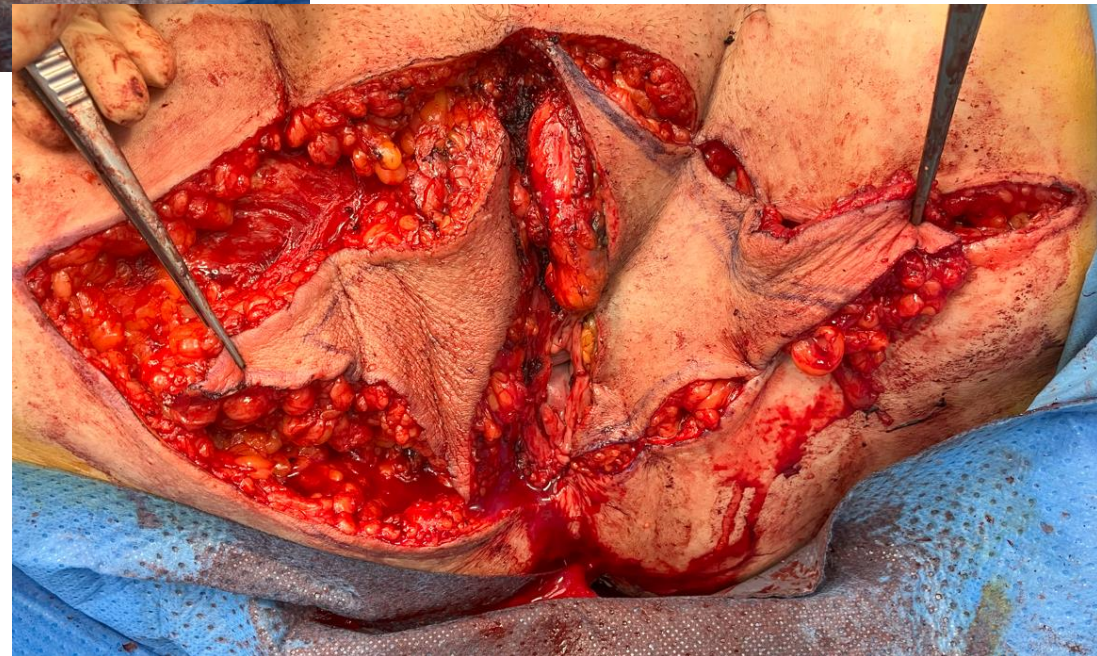
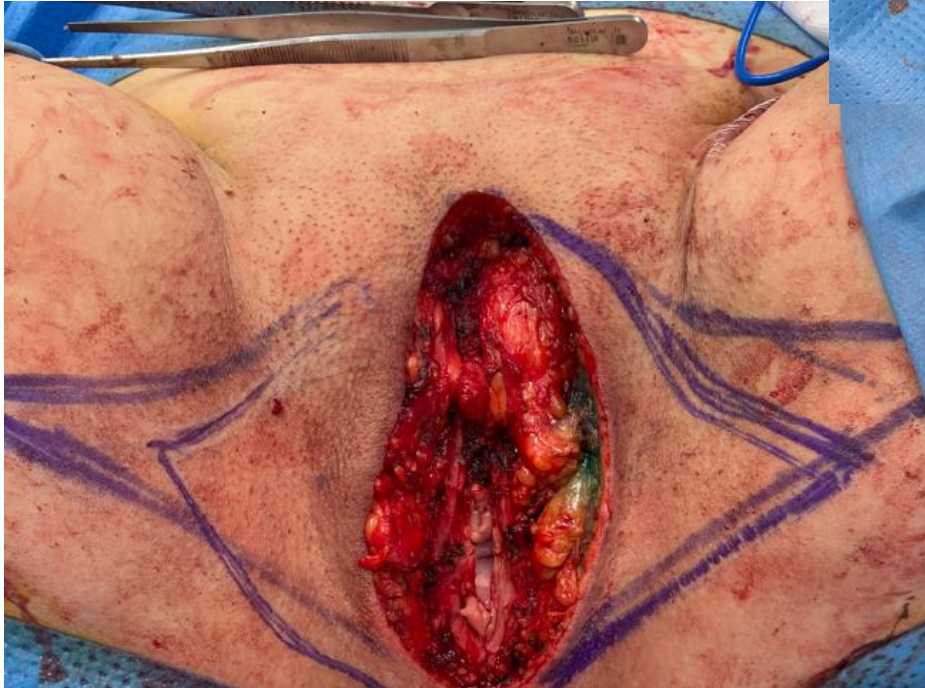
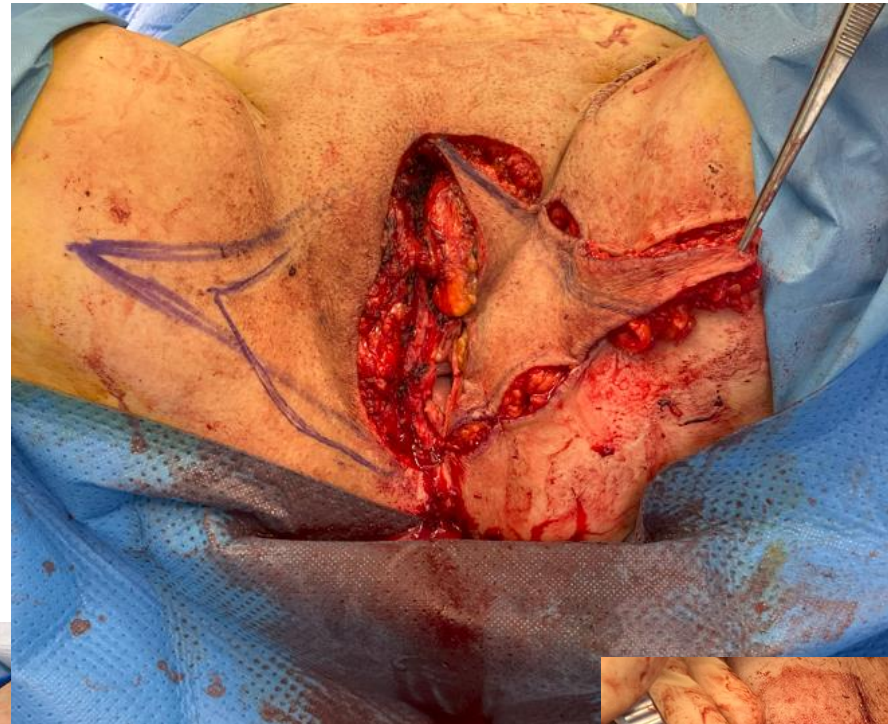
L. Rhomboïde : plastie en Lambeau en L pour Losange



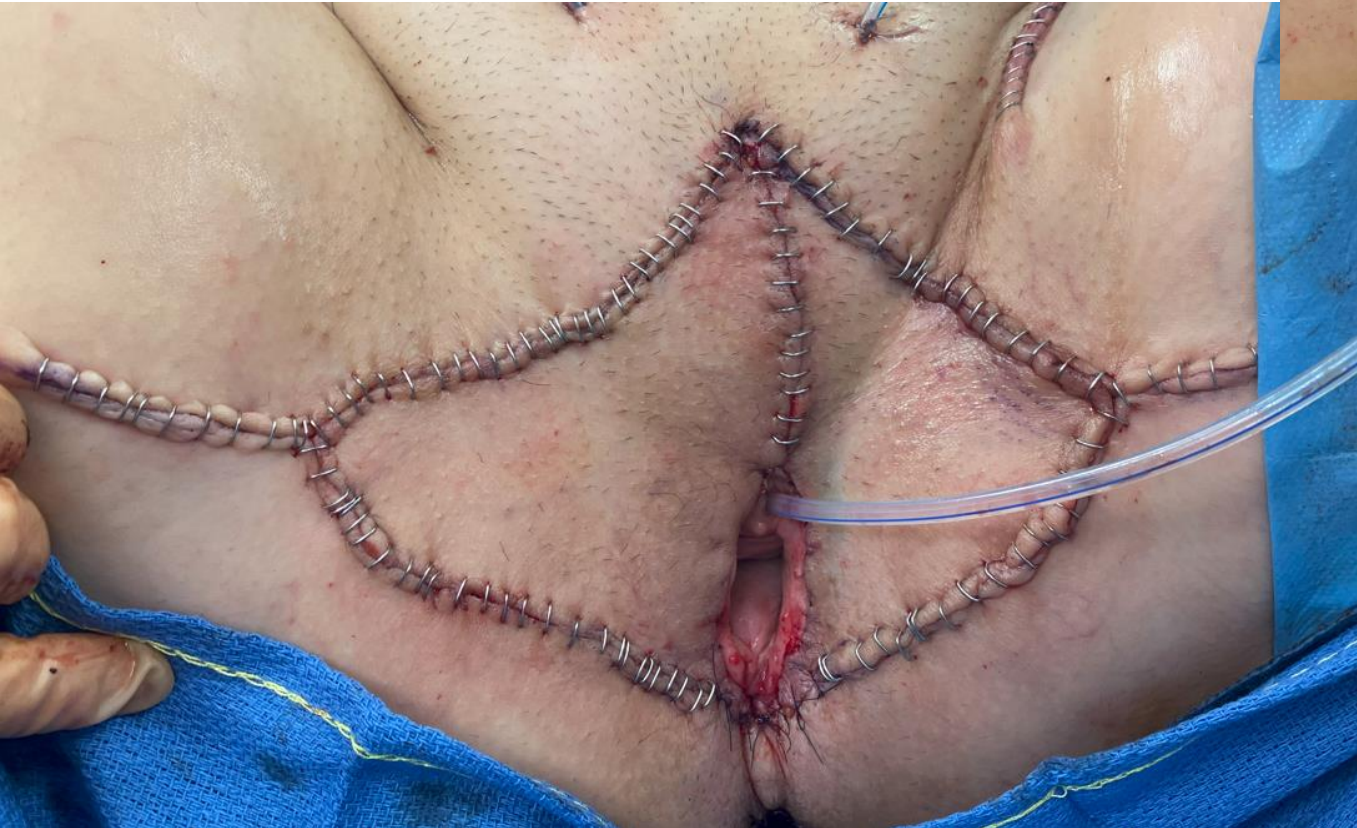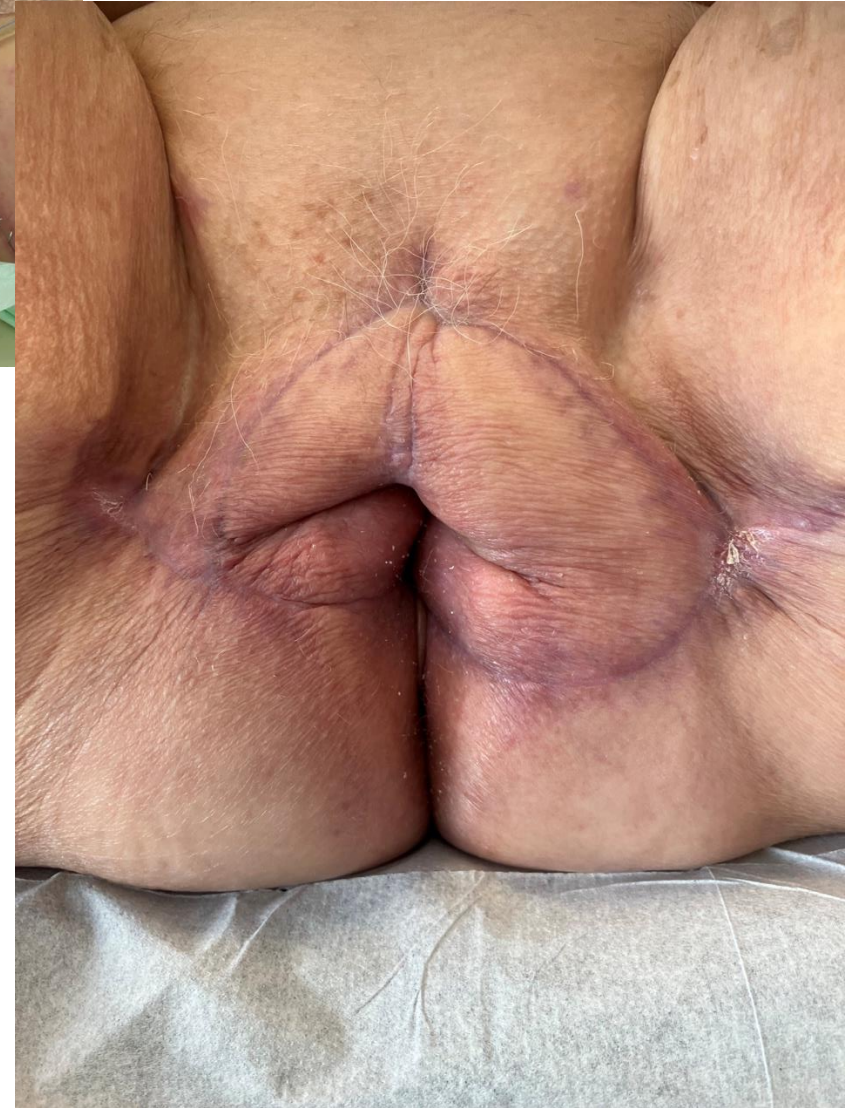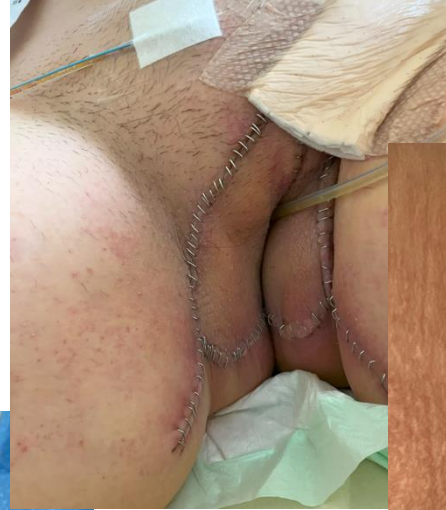L. en V-Y



L. en V-Y



L. en V-Y





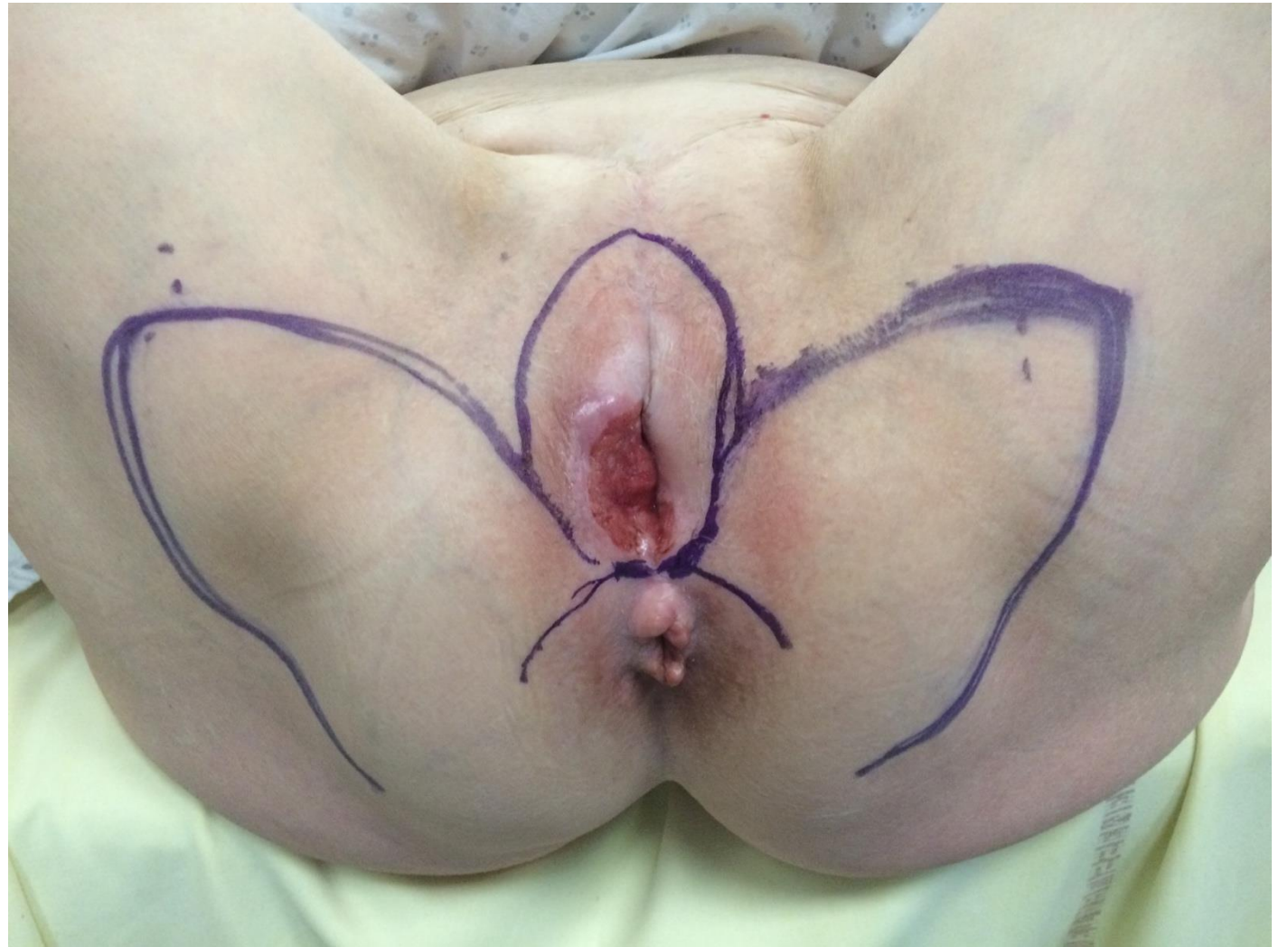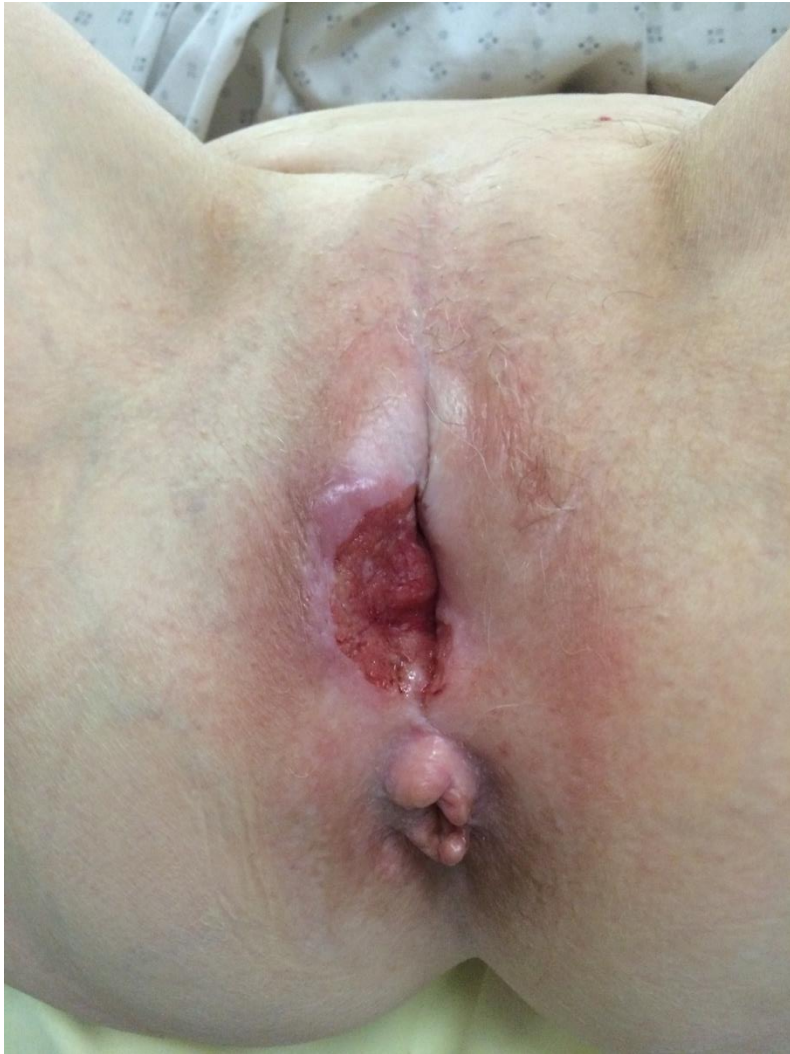"Oreilles de Lapin"



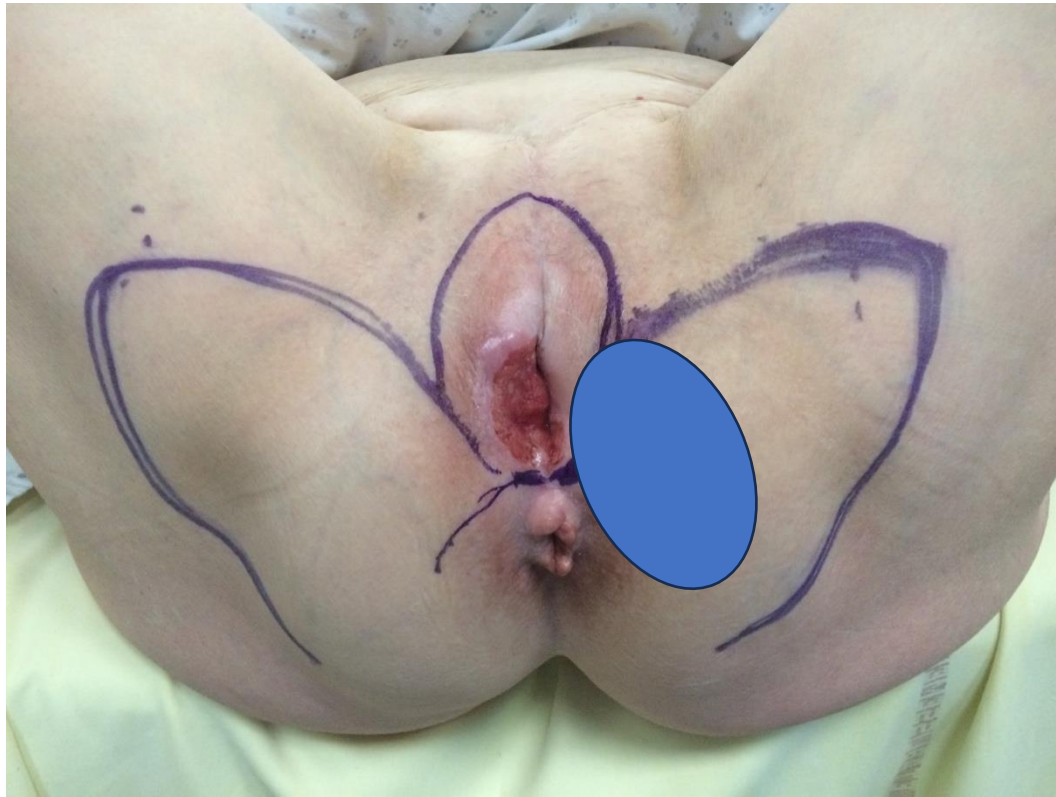
"Lotus Flower Flap"



Les Oreilles de Lapin

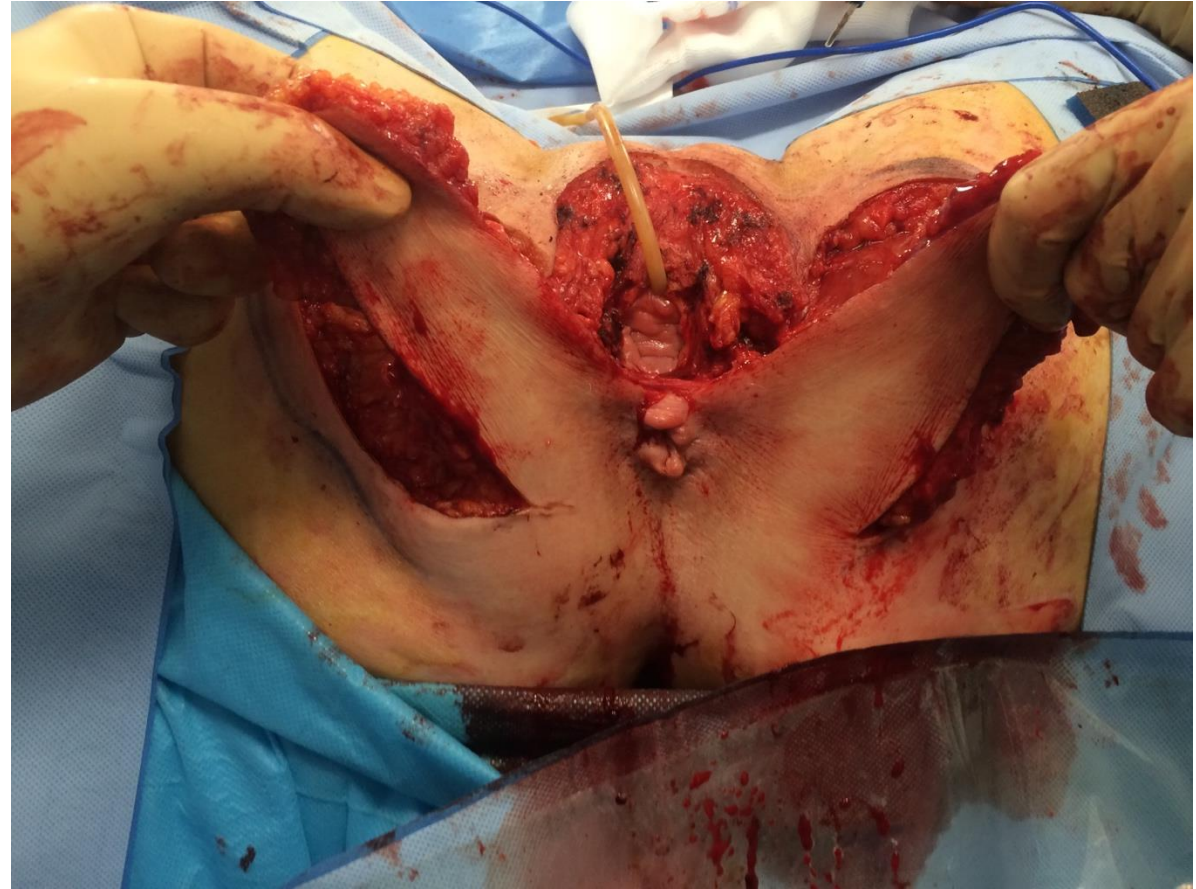
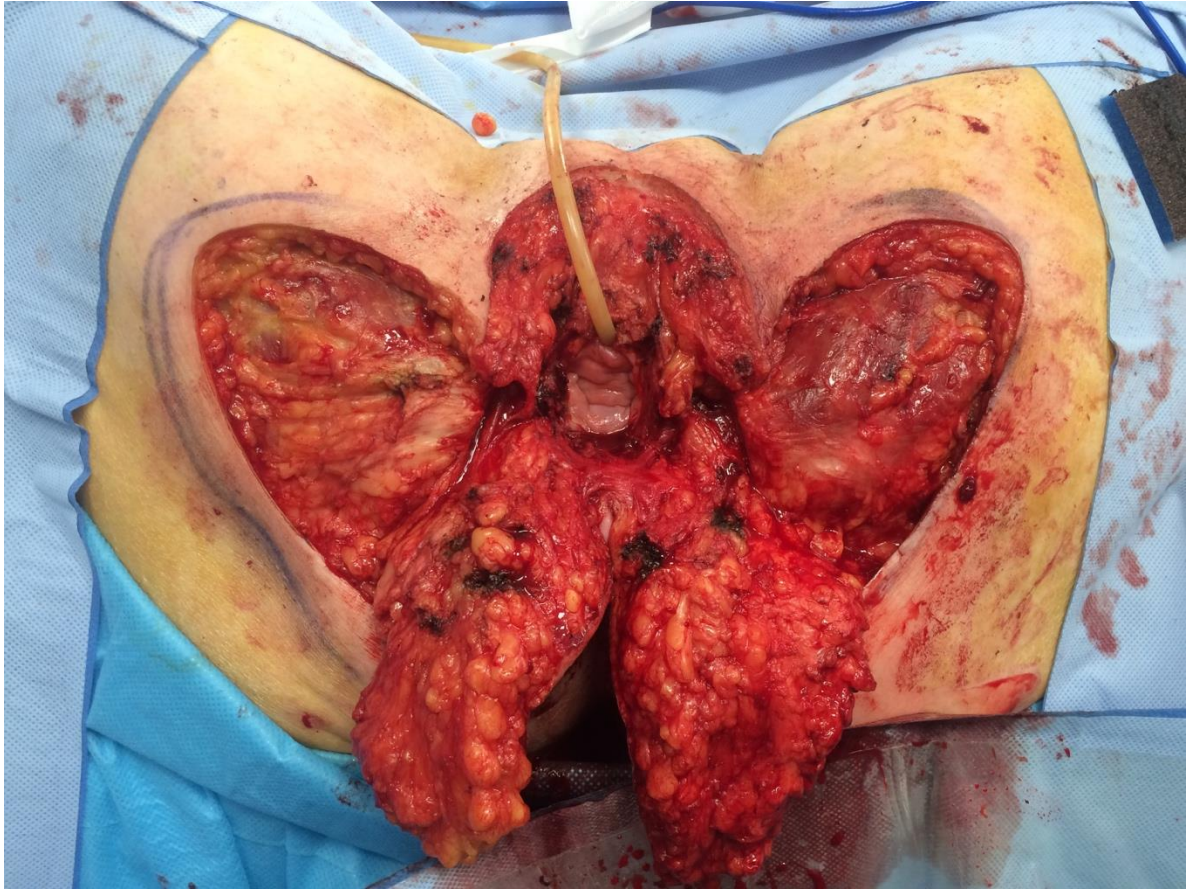


L. En Oreilles de Lapin : préparation

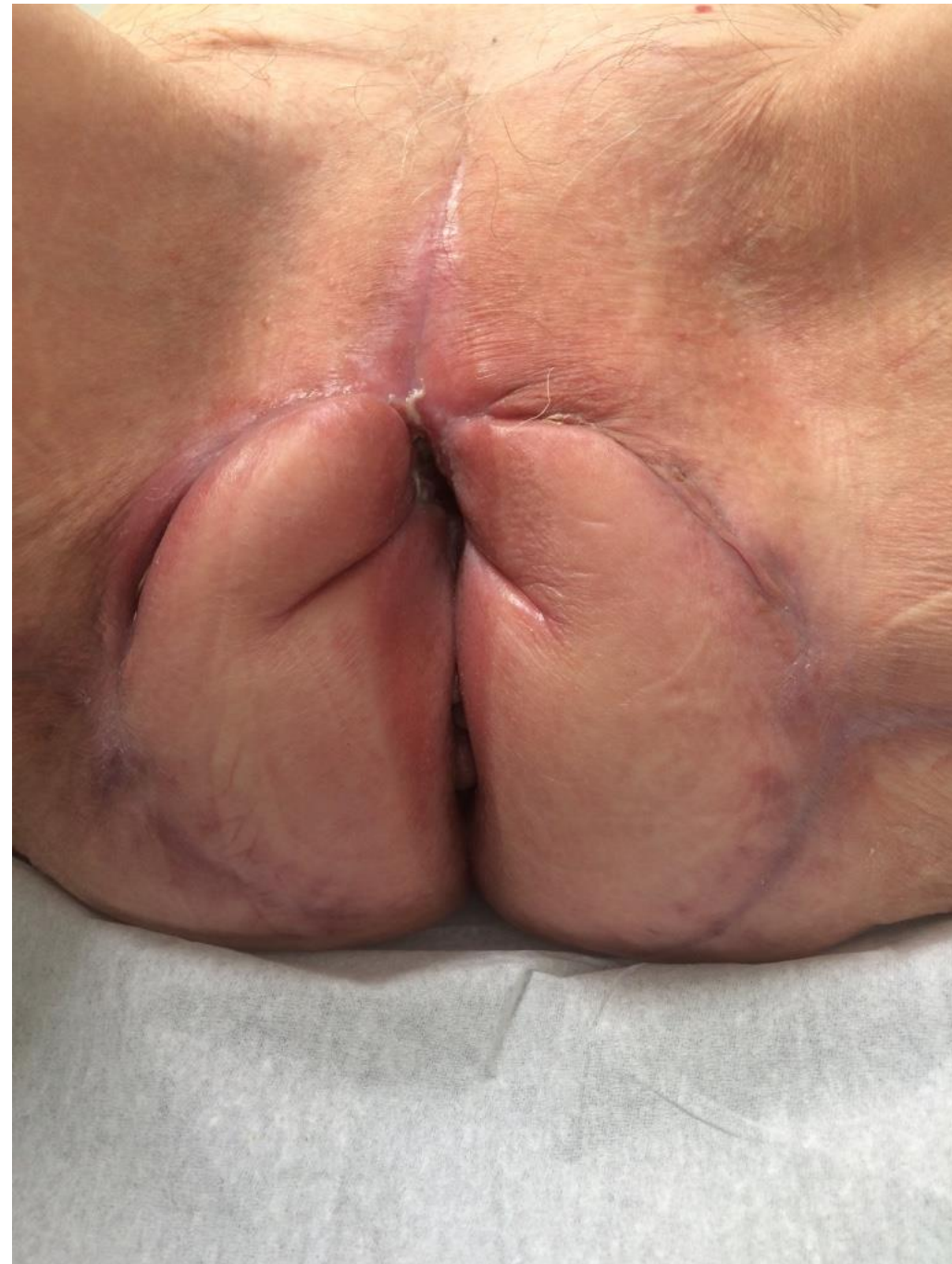
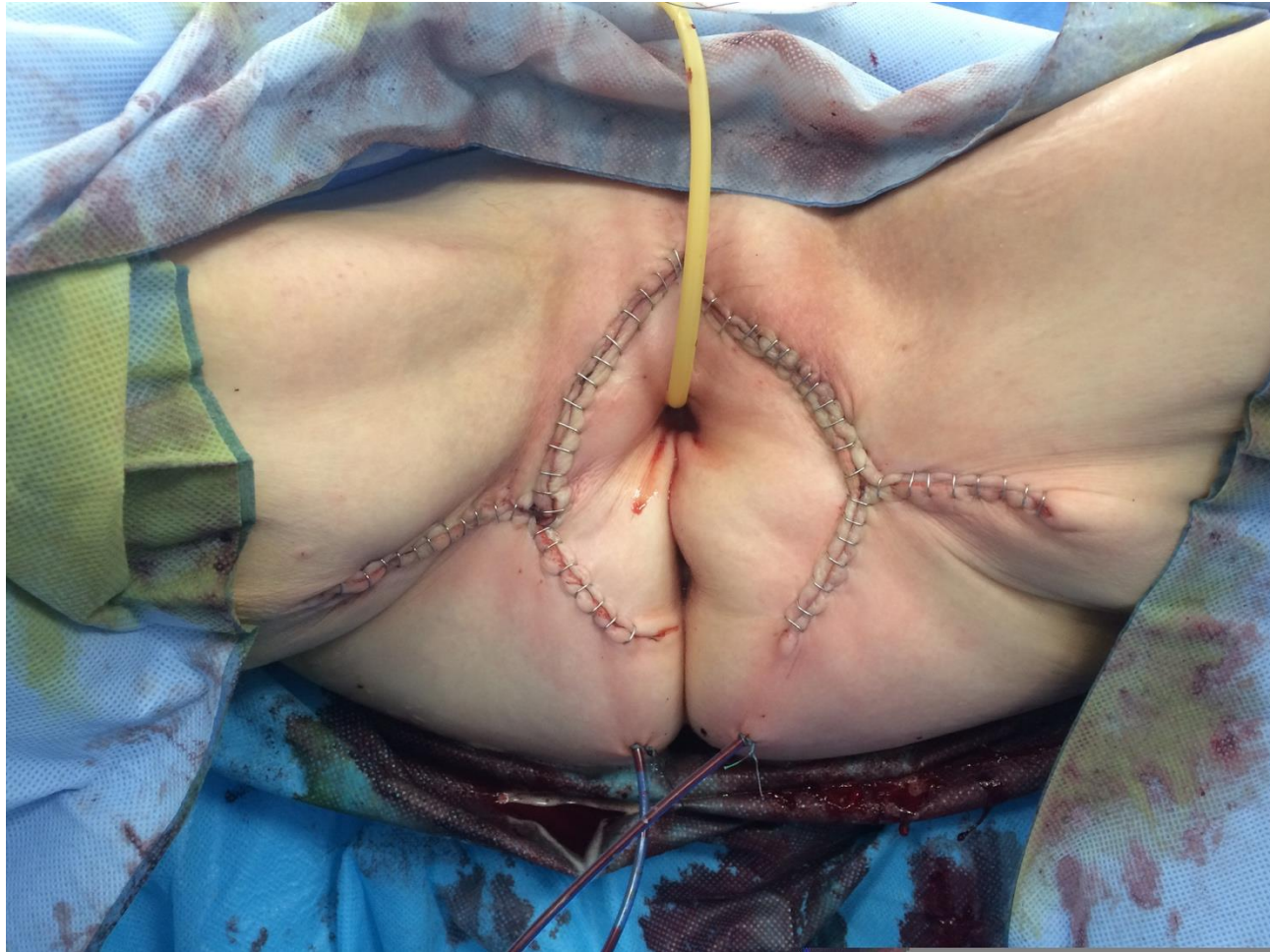
- Patiente en position de taille
- Dessin du lambeau au feutre :
 - viabilité si
 - + 20% de la surface à couvrir
 - Hauteur : moins de 2 fois la base +++
- Incision → fascia musculaire
- Préserver le "triangle d'or"

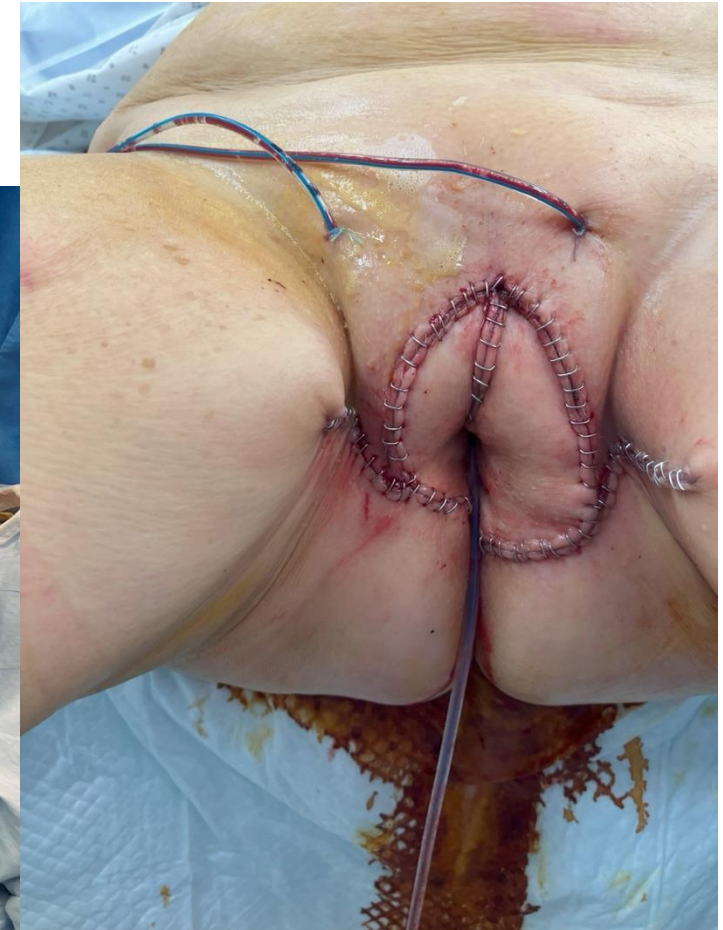
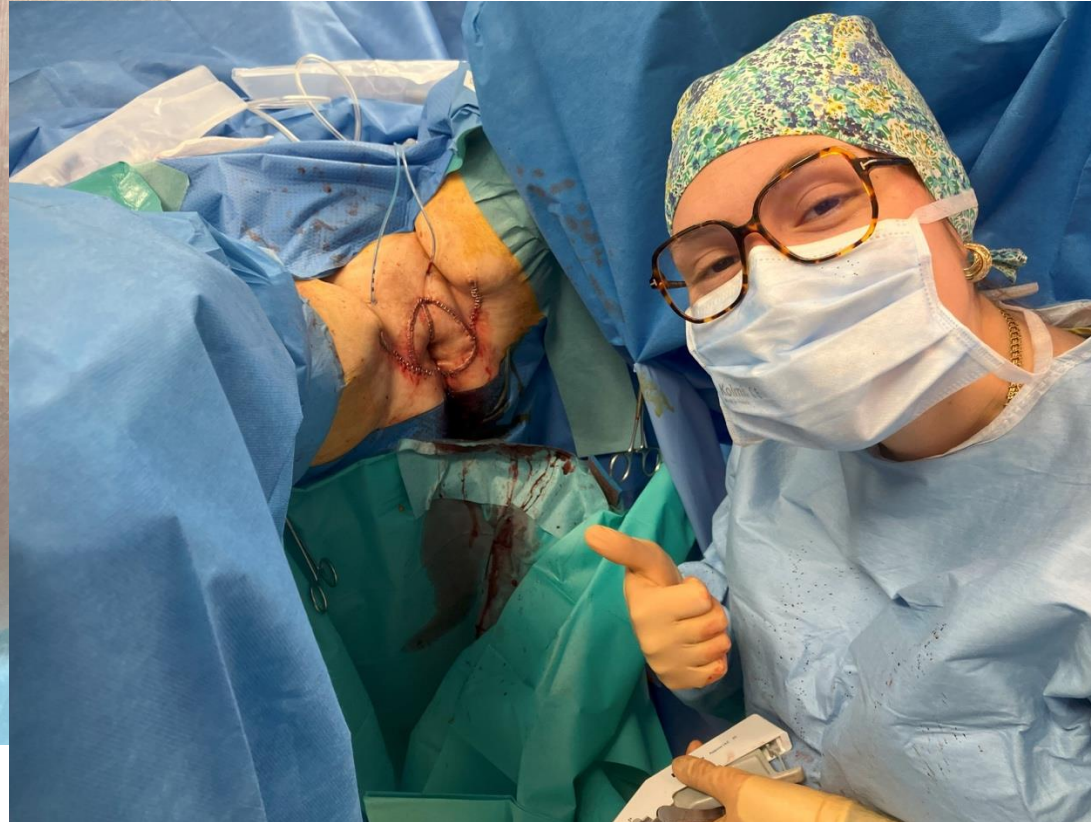
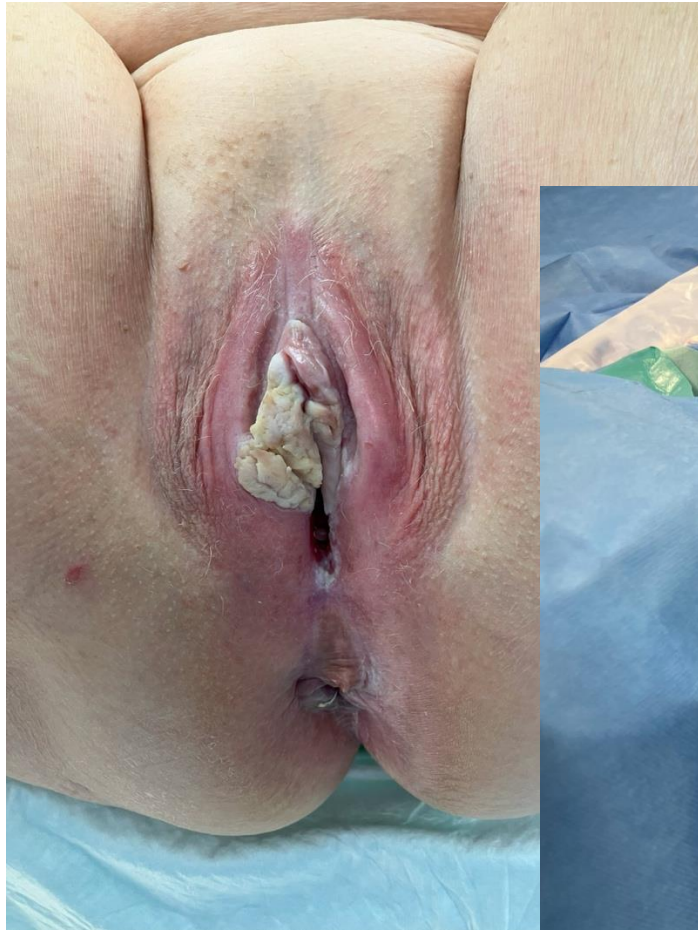
Les Orelles de Lapin



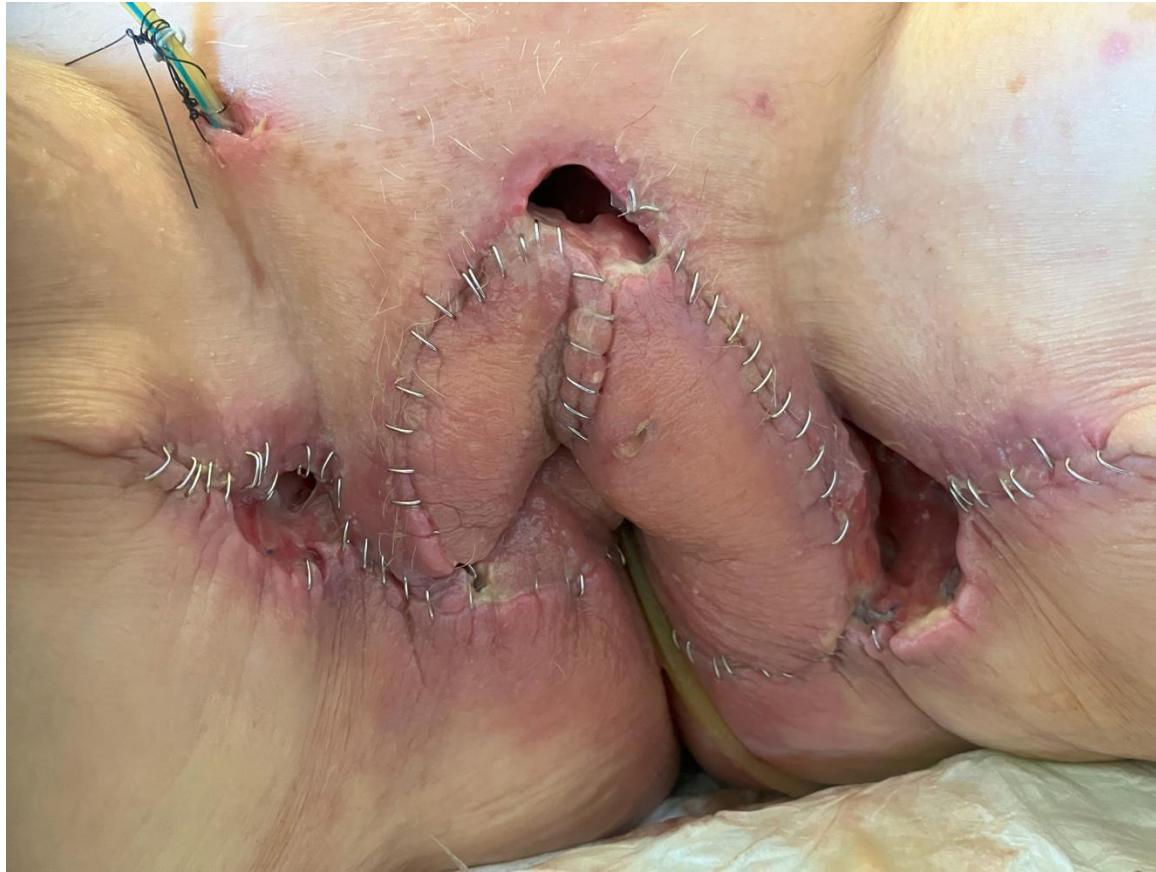Les Orelles de Lapin



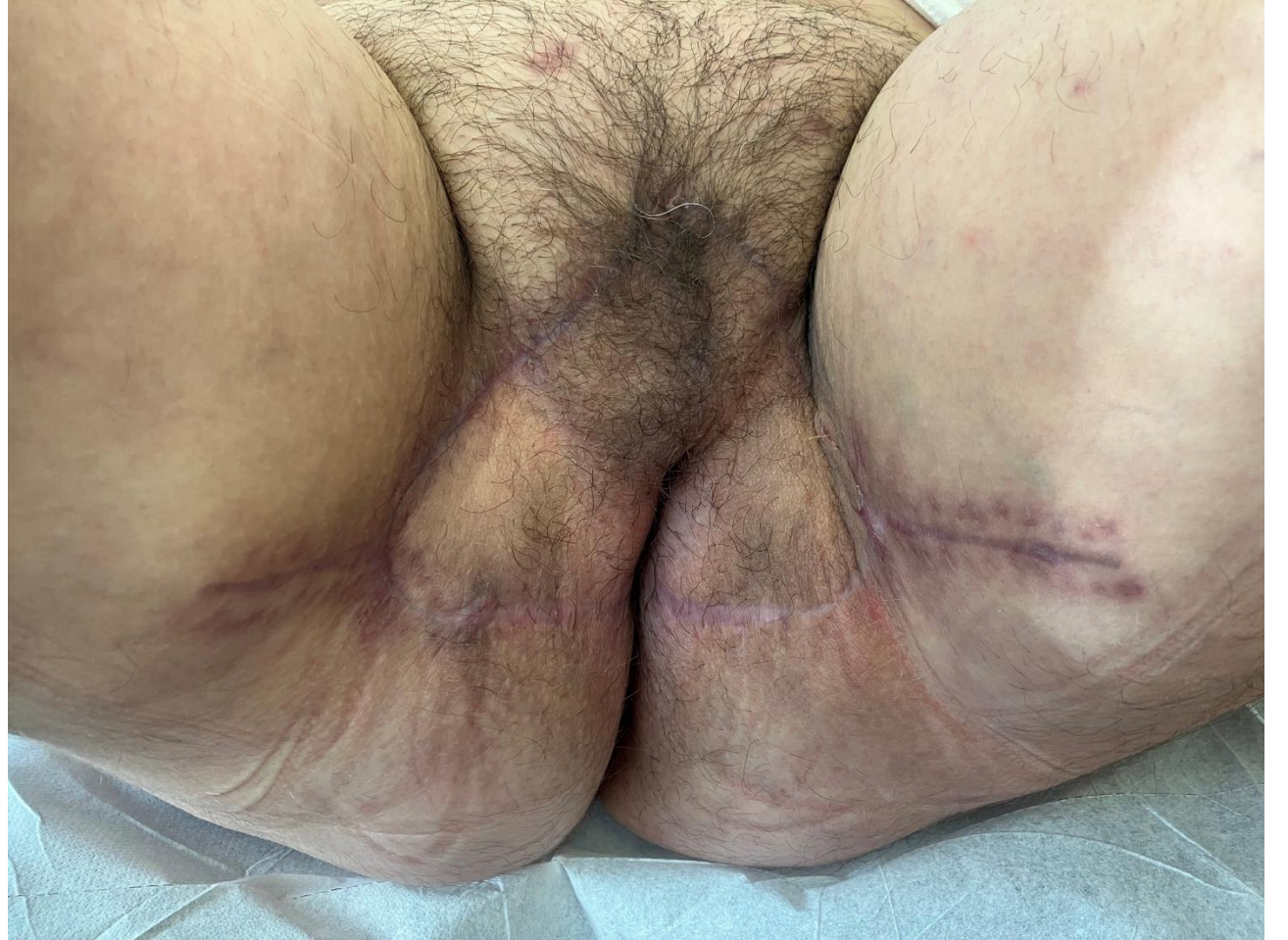L. en oreilles de lapin : une valse en 3 temps

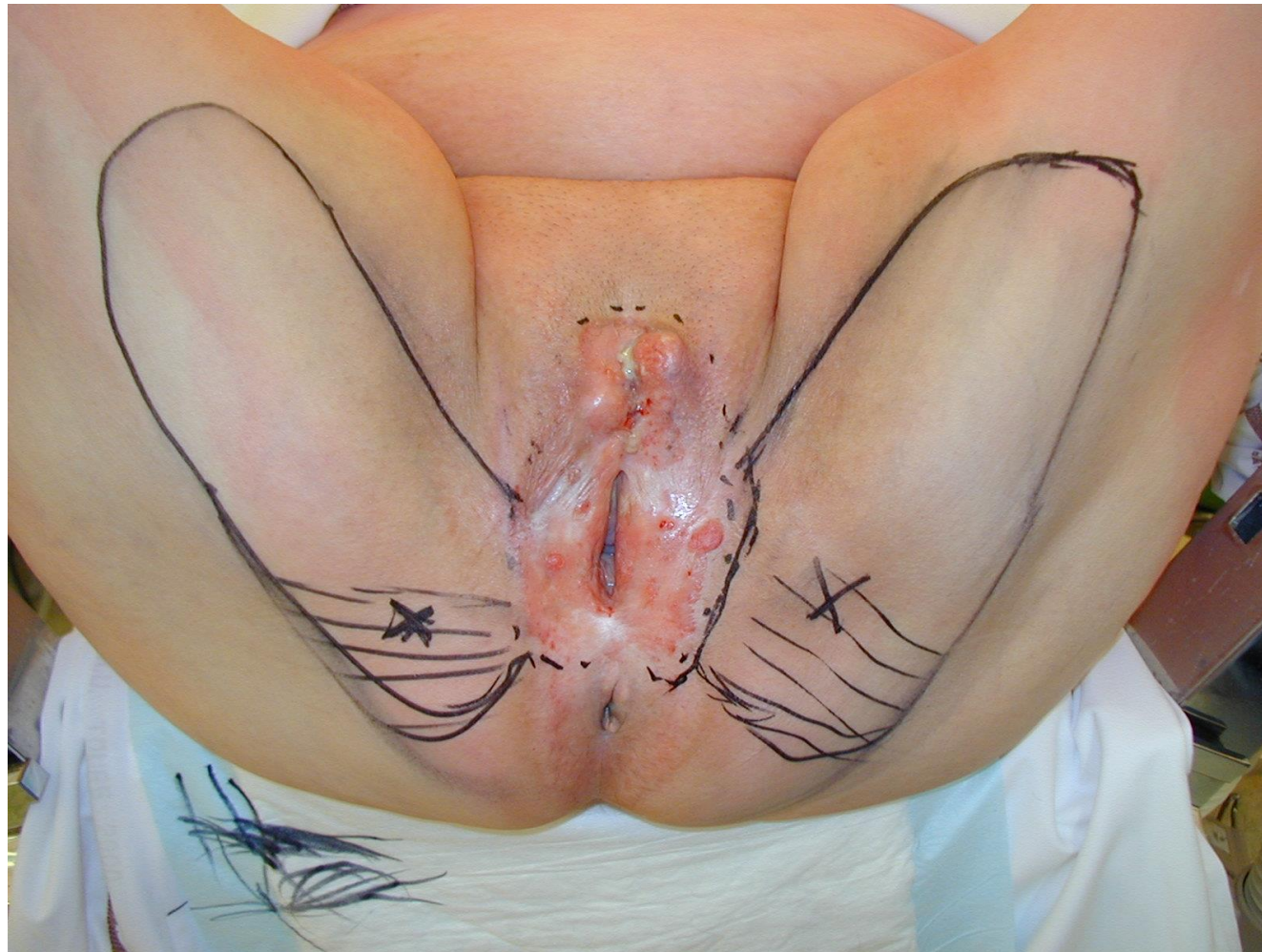

L. en oreilles de lapin : une valse en 3 temps



L. en oreilles de lapin :
une valse en 3 temps



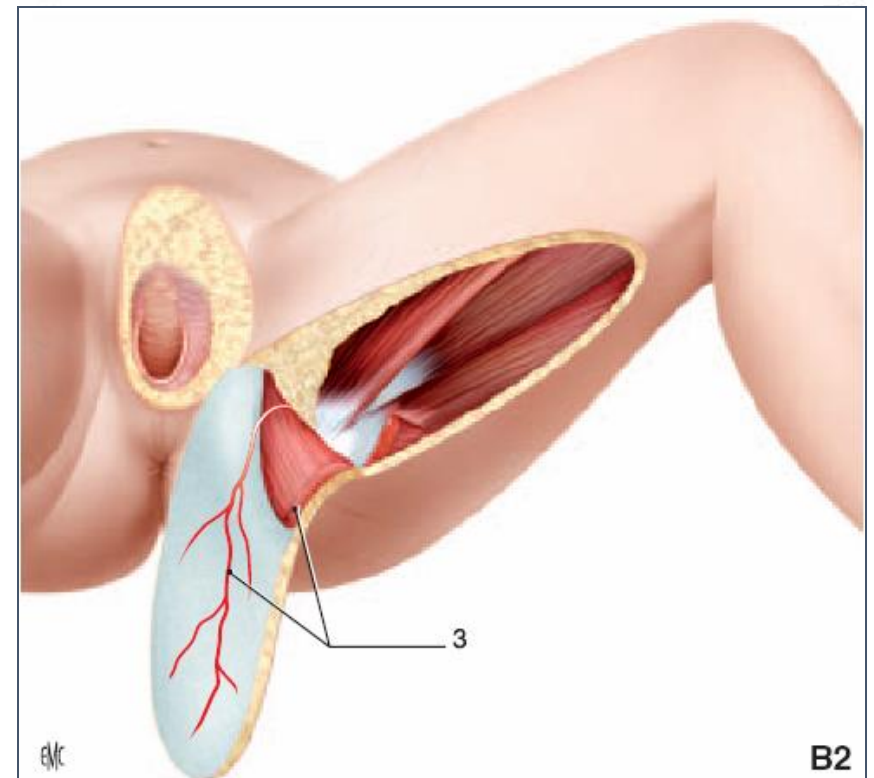
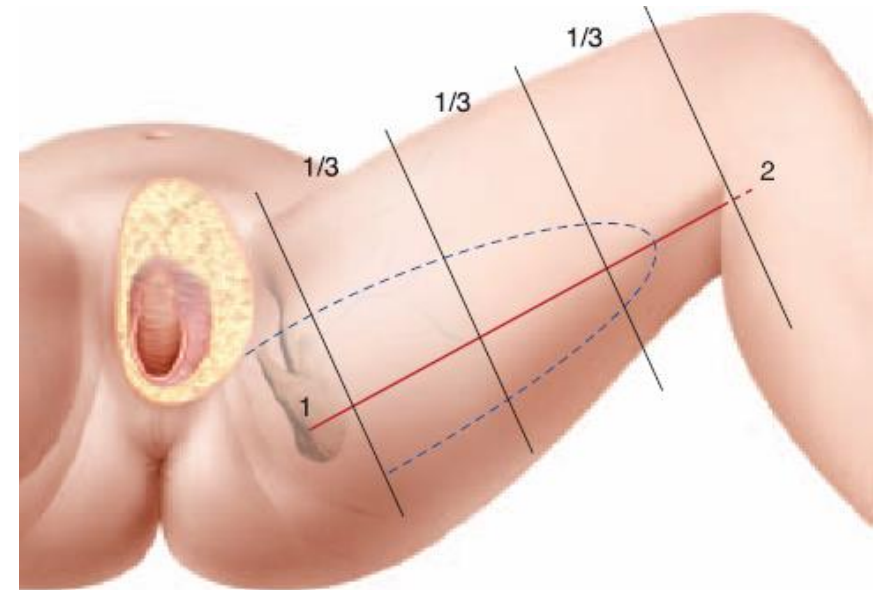


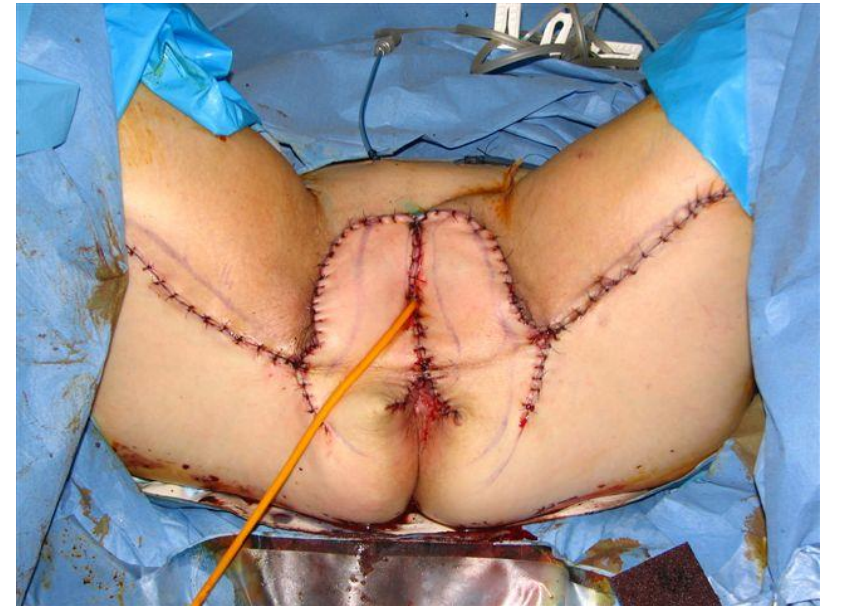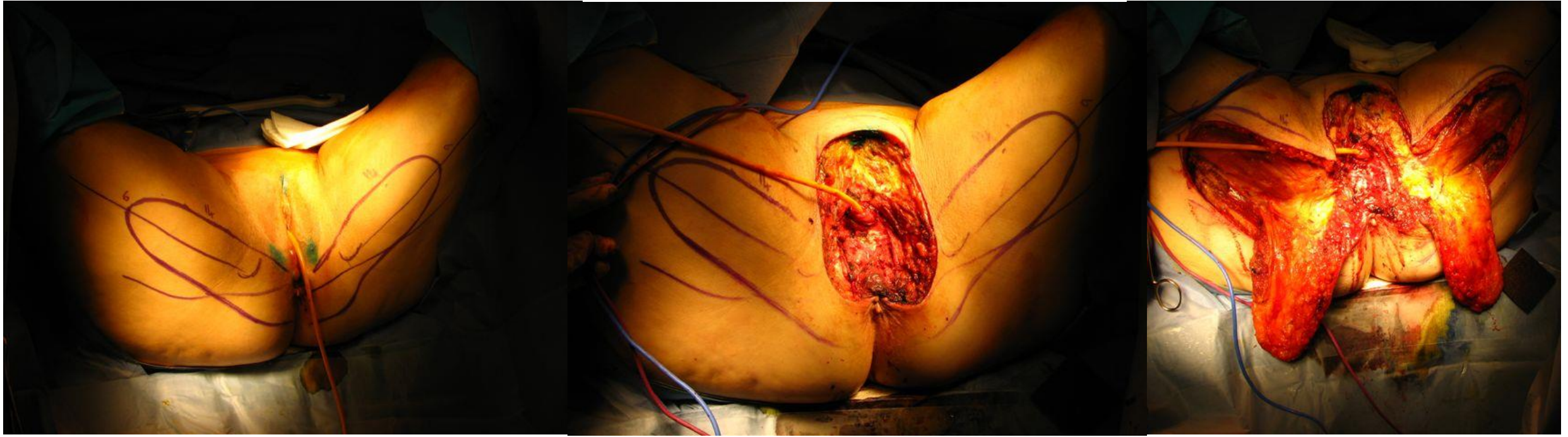
Proche du lambeau en oreilles de lapin

Lambeau de Grand Fessier (*Gluteus Maximus*)

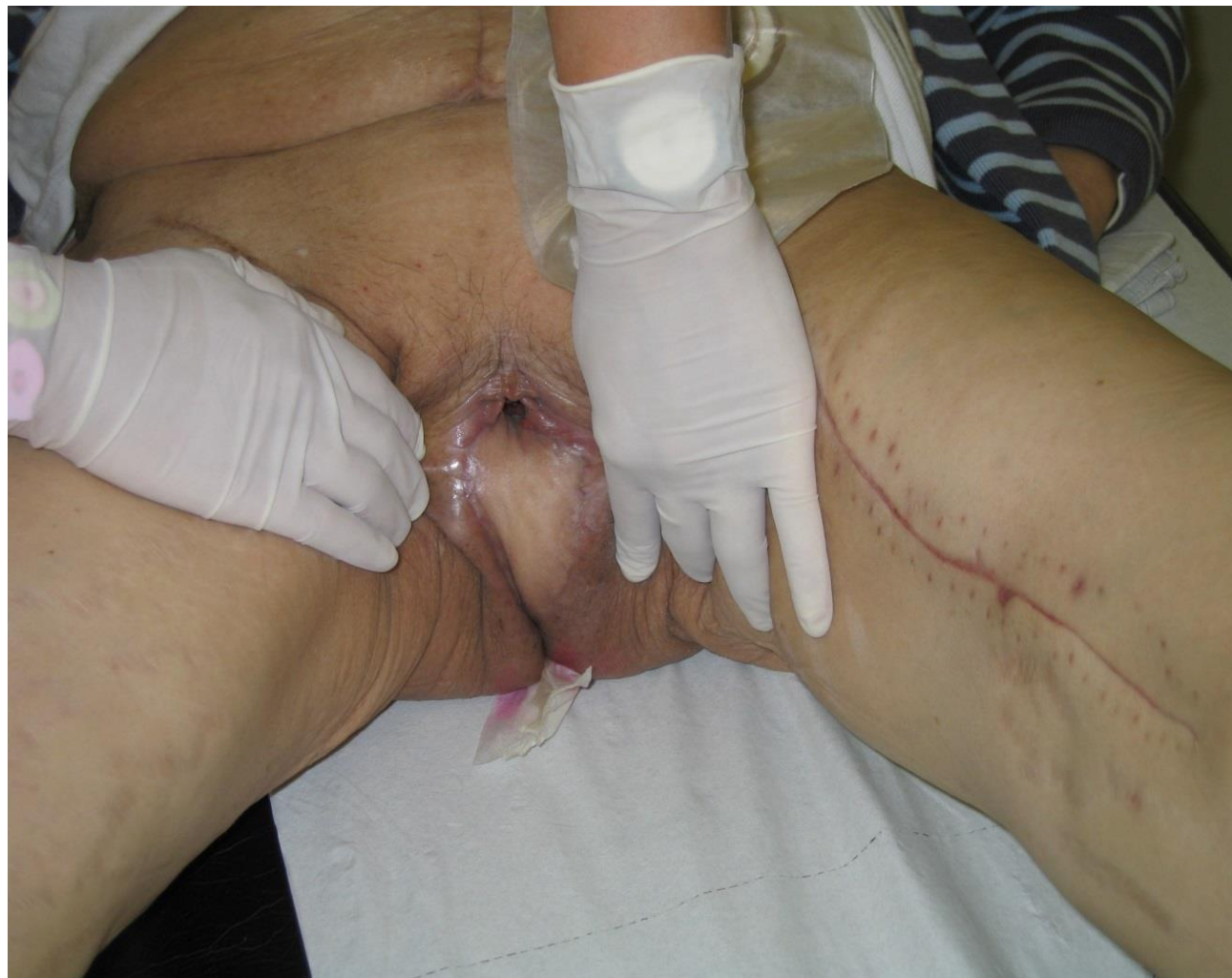Palette musculo-cutanée

- Tracer une ligne :
 - Tubérosité ischiatique (1) → milieu du creux poplité (2)
- Centrer palette muscle – peau sur cette ligne
 - Aux 2/3 int soit L = 20-25 cm max & H = 8 cm max
 - Fibres musculaires : perpendiculaires aux fibres des autres muscles (qui sont plles à l'axe du membre)
- Repérer le pédicule :
 - **En PRE-OPERATOIRE : echo doppler en position opératoire**
 - Branche de l'A. Fessière Inférieure
 - Face profonde du muscle
 - Proche de la tubérosité ischiatique



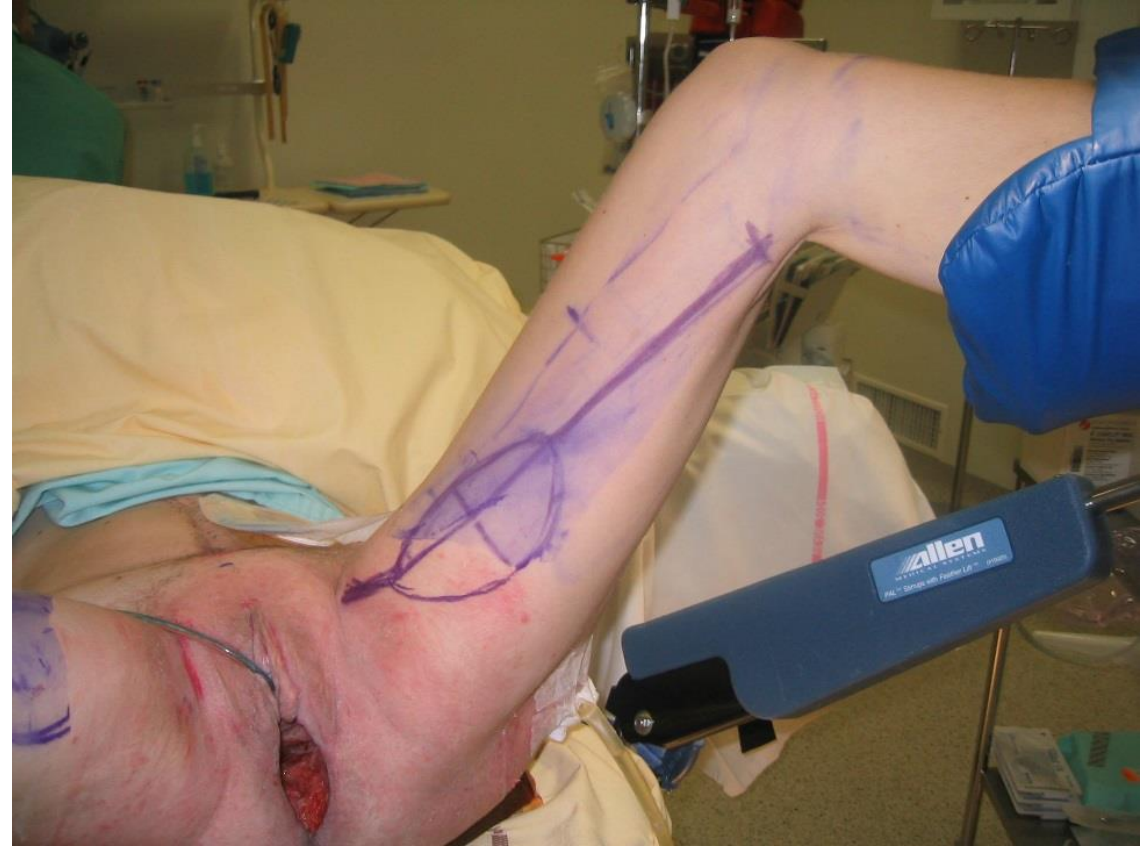

Lambeau de Gracilis

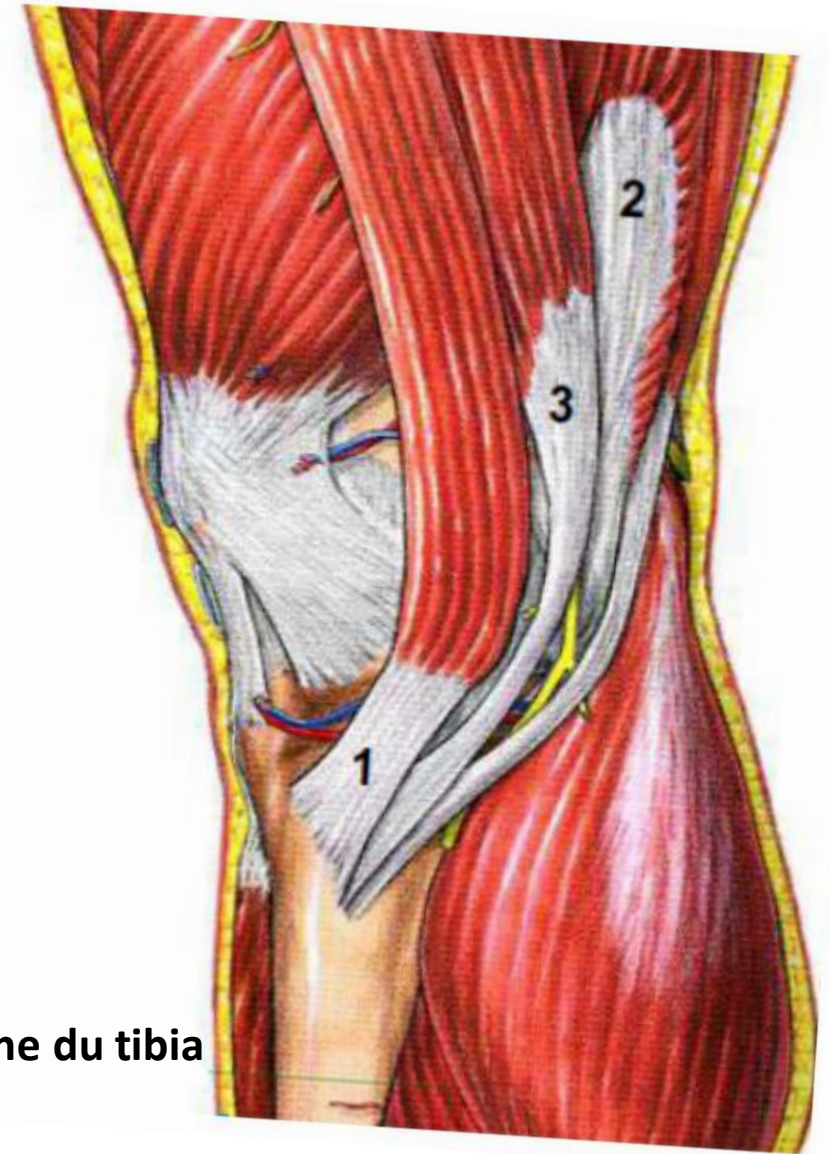
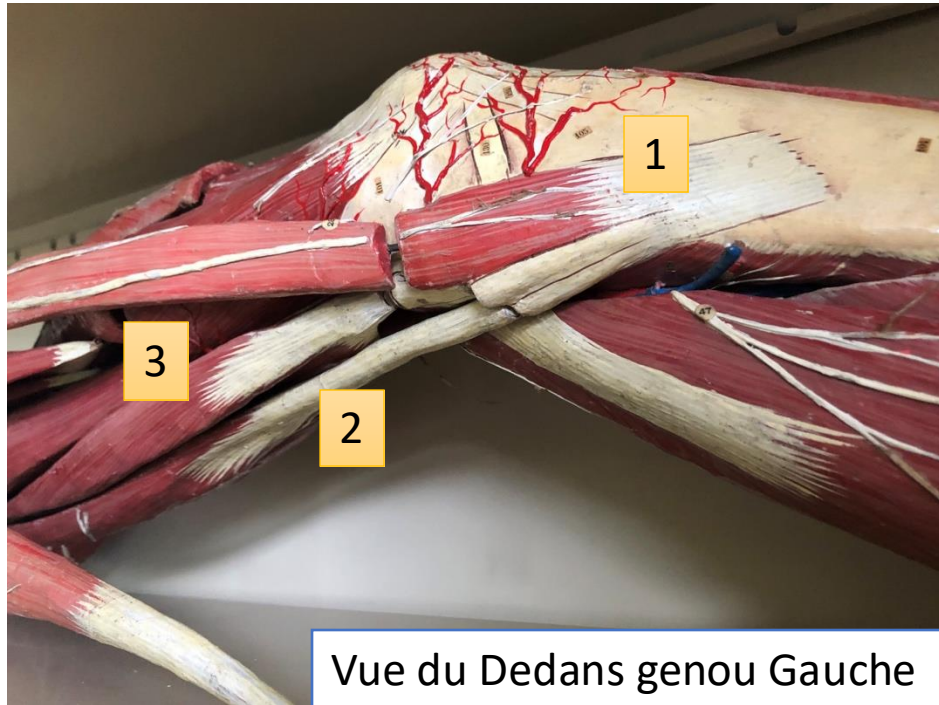


Prendre ses repères

- Position de taille :
 - écartement 45°
 - flexion des cuisses modérée
- Ligne :
 - angle inf symphyse pubis → condyle int
- Palette cutanée
 - en AR de ligne pubis → condyle int
 - largeur : max 2 cm au-delà du muscle (6 à 9 cm sous la ligne)
 - longueur : 20 à 25 cm
 - centrée sur A. nourricière : 8 cm du pubis



Patte d'oie

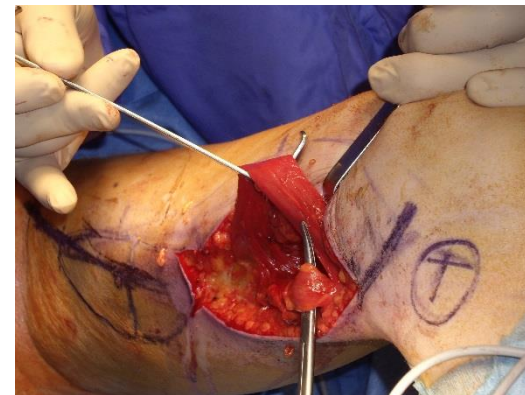
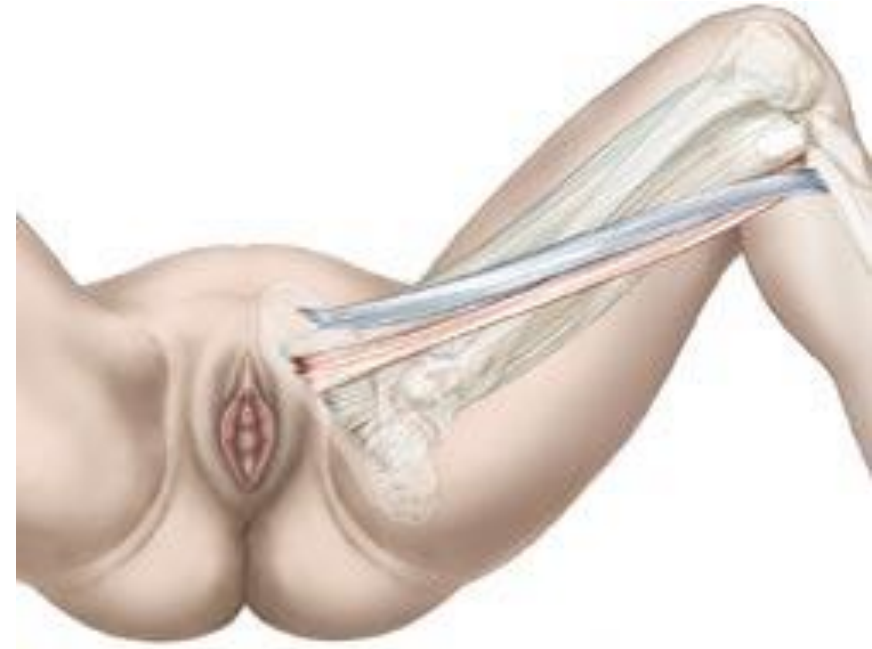

Muscles de la patte d'oie : face médiale interne du tibia

1. Sartorius ou Couturier
2. Semi-tendineux
3. Droit Interne ou Gracilis
 - En AR du Sartorius
 - Au Dessus du Semi-tendieux

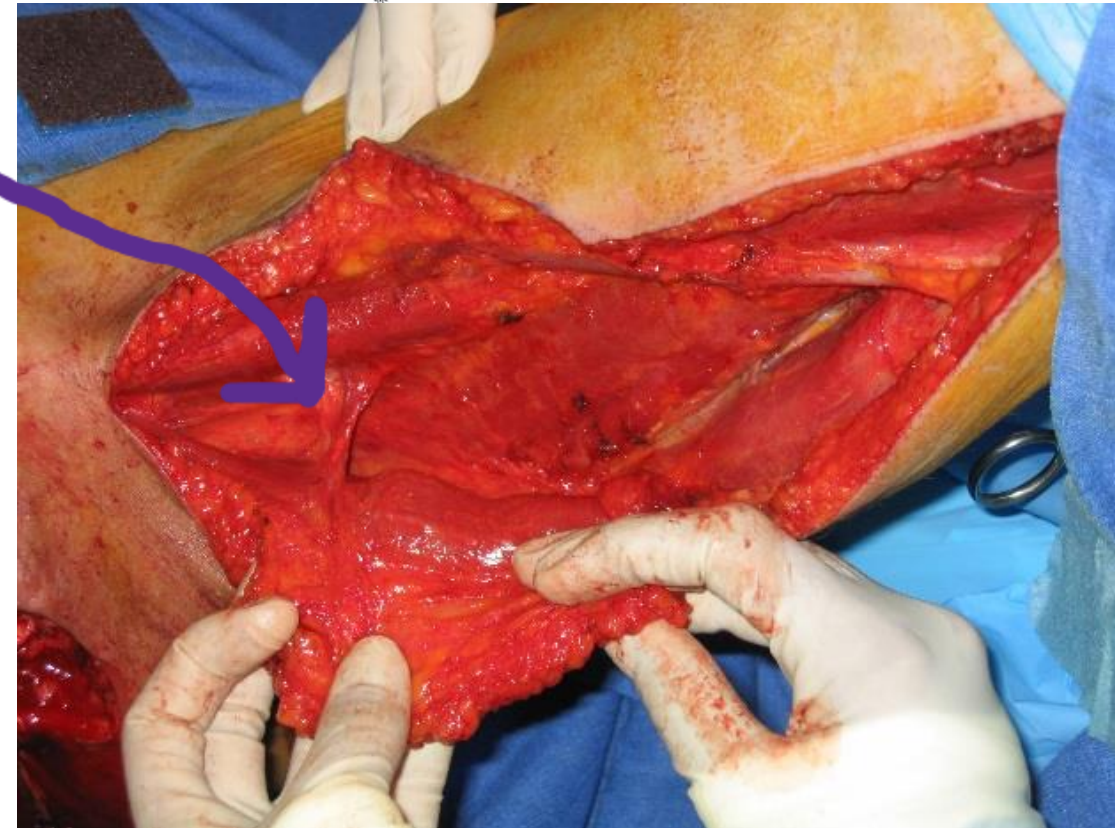
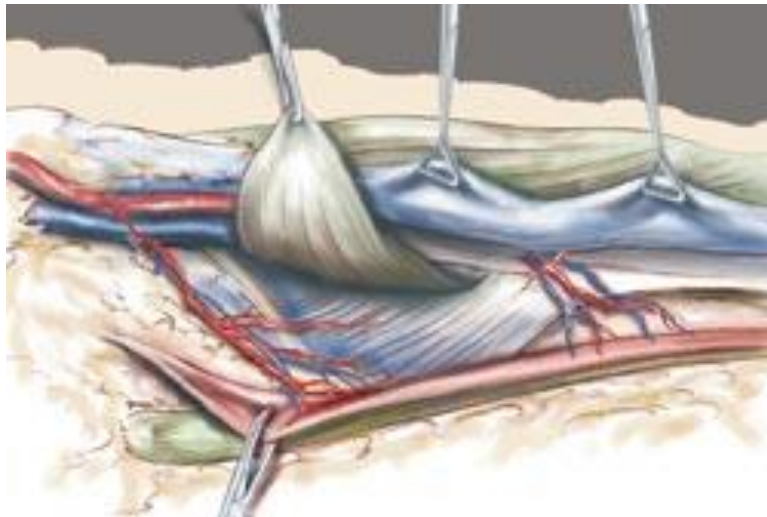
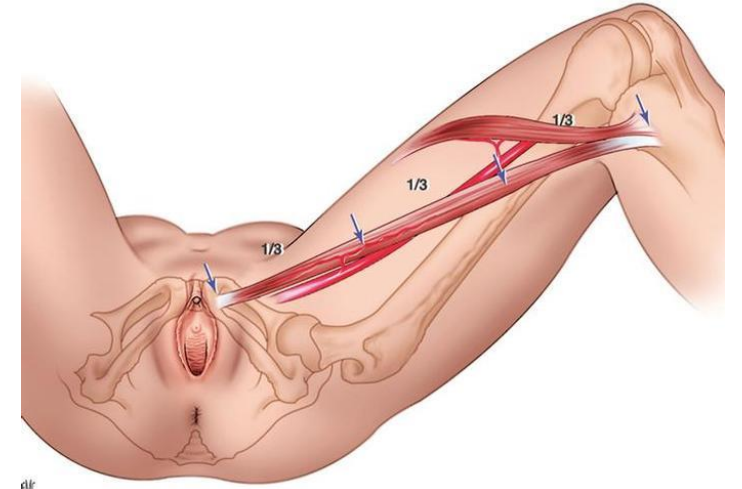
Repérer le tendon du Gracilis

- Insertions :
 - pubis → condyle interne
 - entre
 - Sartorius en AV puis AR (Couturier) qui le contourne
 - ½ tendineux en AV
- Incision 5 cm à 6 - 8 cm du condyle



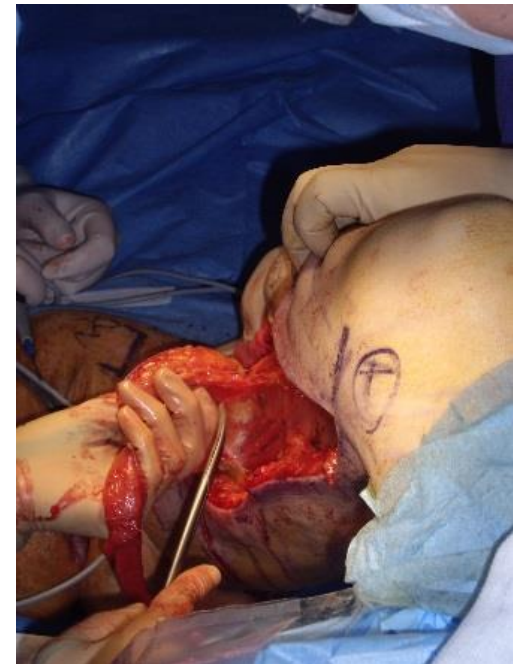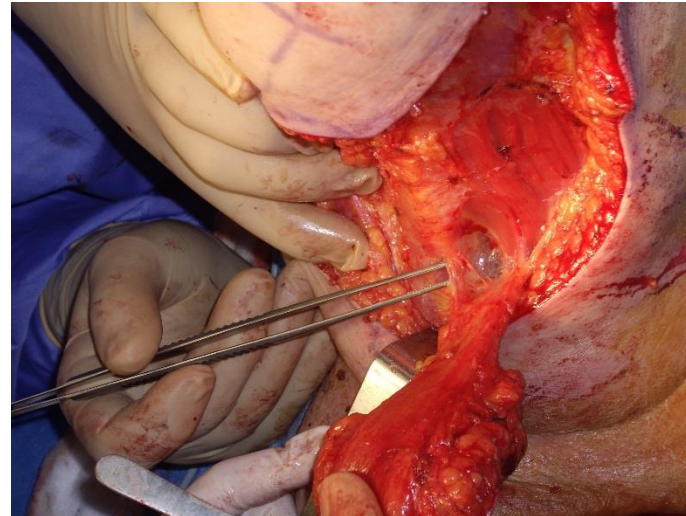
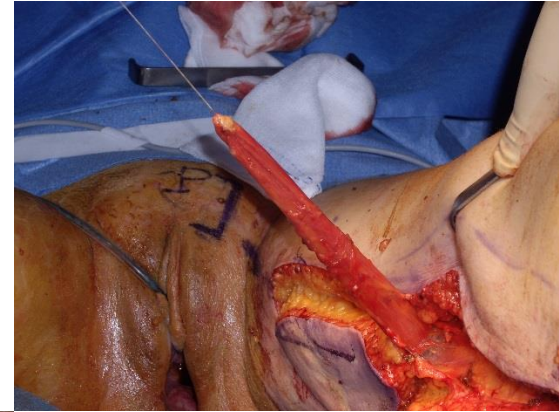
Repérer le pédicule vasculaire

- Incision 5-7 cm sous le moyen adducteur
- A. Circonflexe Médiale
 - à 8 cm de l'épine du pubis
 - la repérer en AR du Moyen adducteur
 - entre Moyen et Petit Adducteur



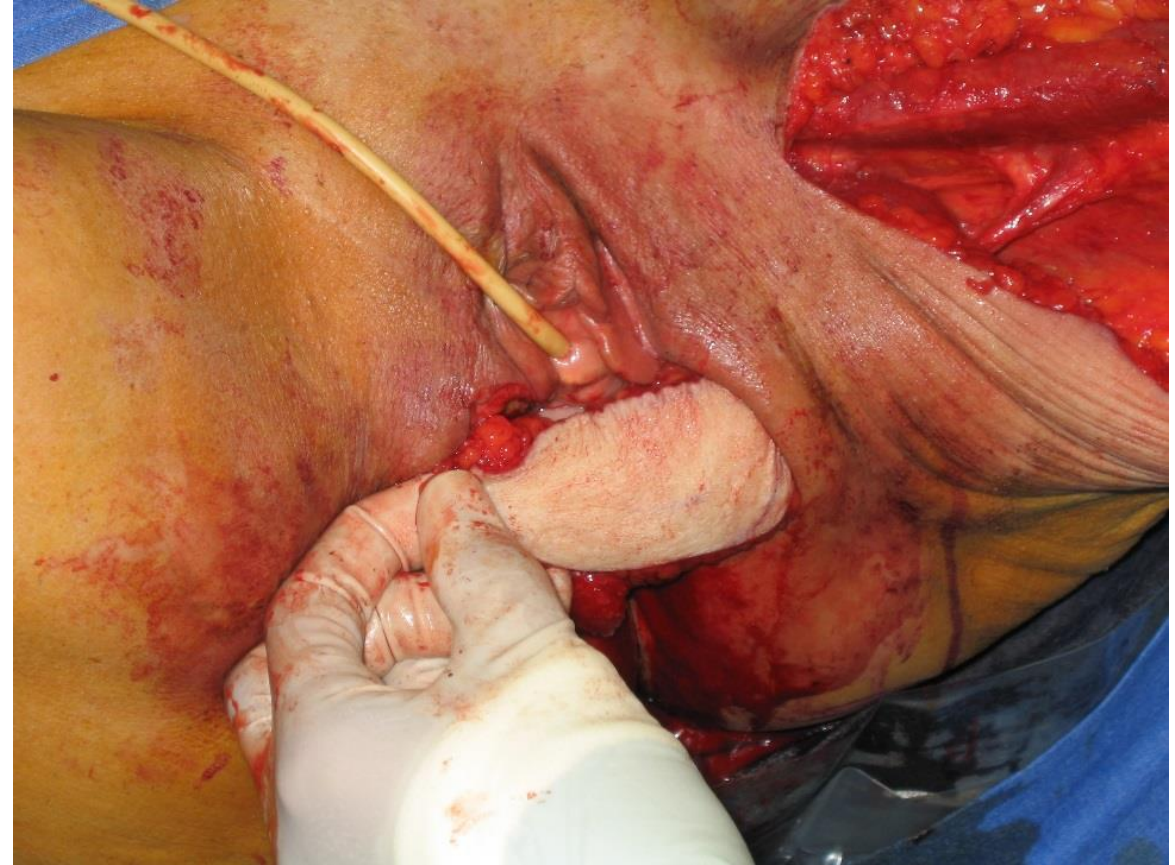
Mobiliser + Pédiculiser le lambeau

- Soit :
 - incision pubis → condyle
 - 2 incisions limitées & ponts cutanés
- Mobilisation :
 - en fixant peau / muscle
 - en pédiculisant le lambeau

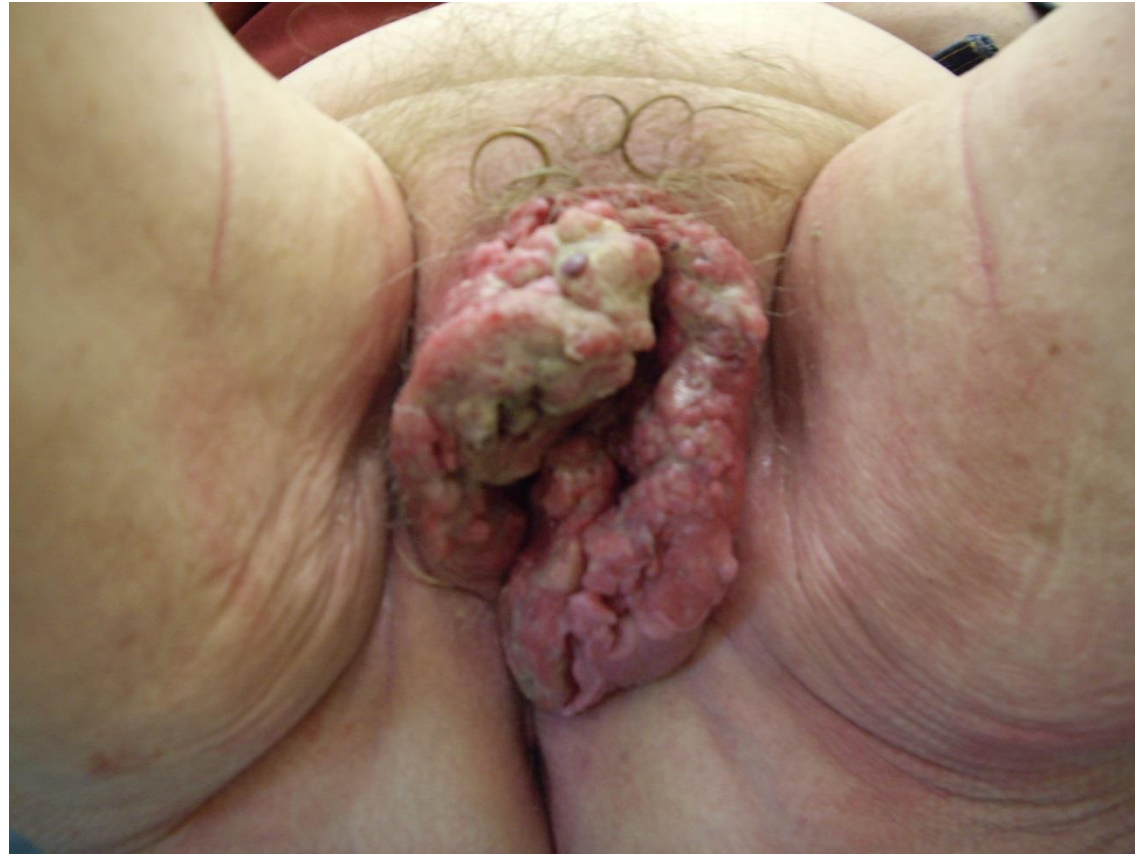

Création d'un pont cutané

- Créer un pont
- Assurer une rotation du lambeau
- SANS TRACTION
- pour protéger A + V nourricières
- 25% nécrose cutanée...

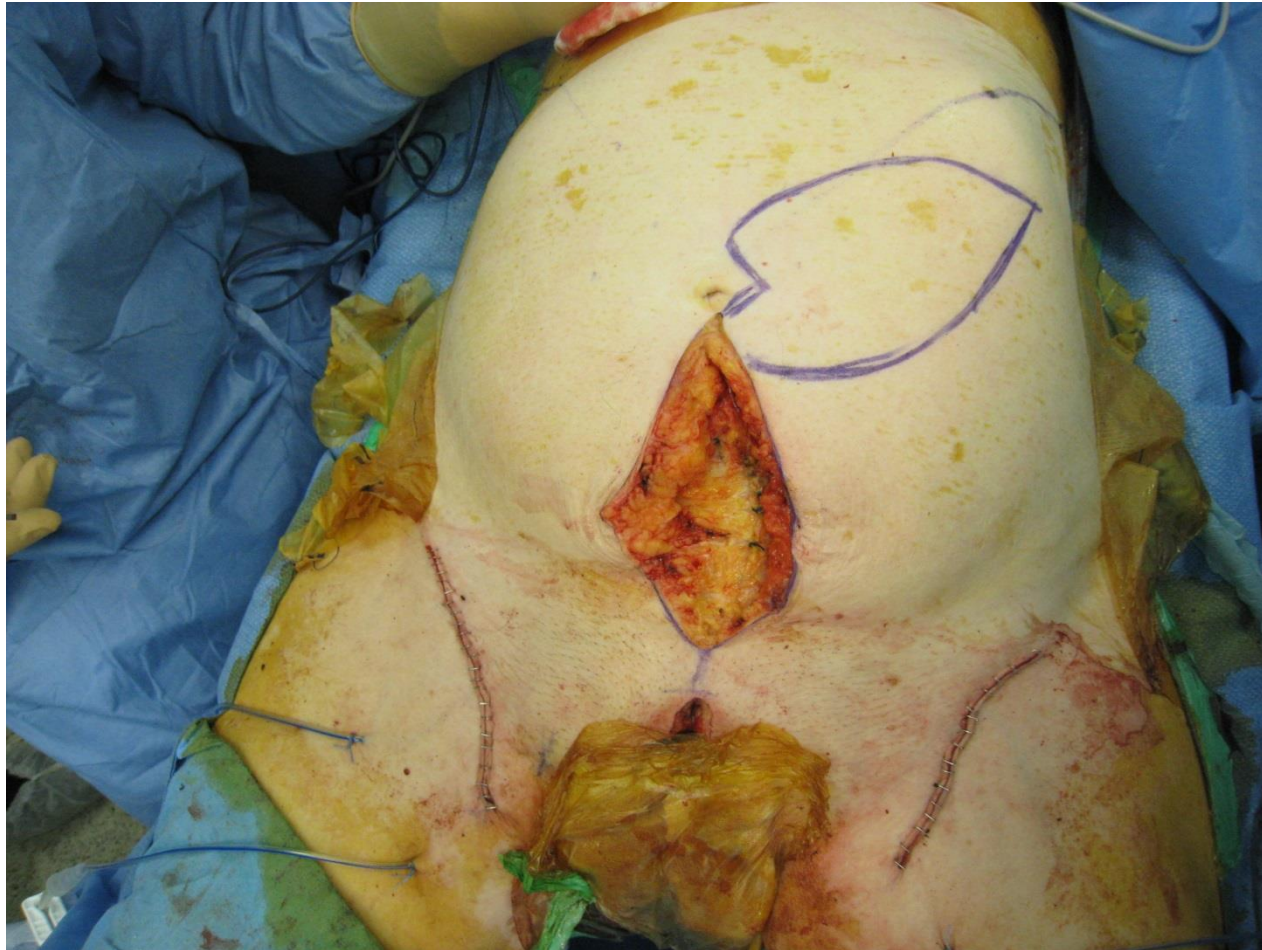

Lambeau musculo-cutané de Gracilis (Droit Interne)

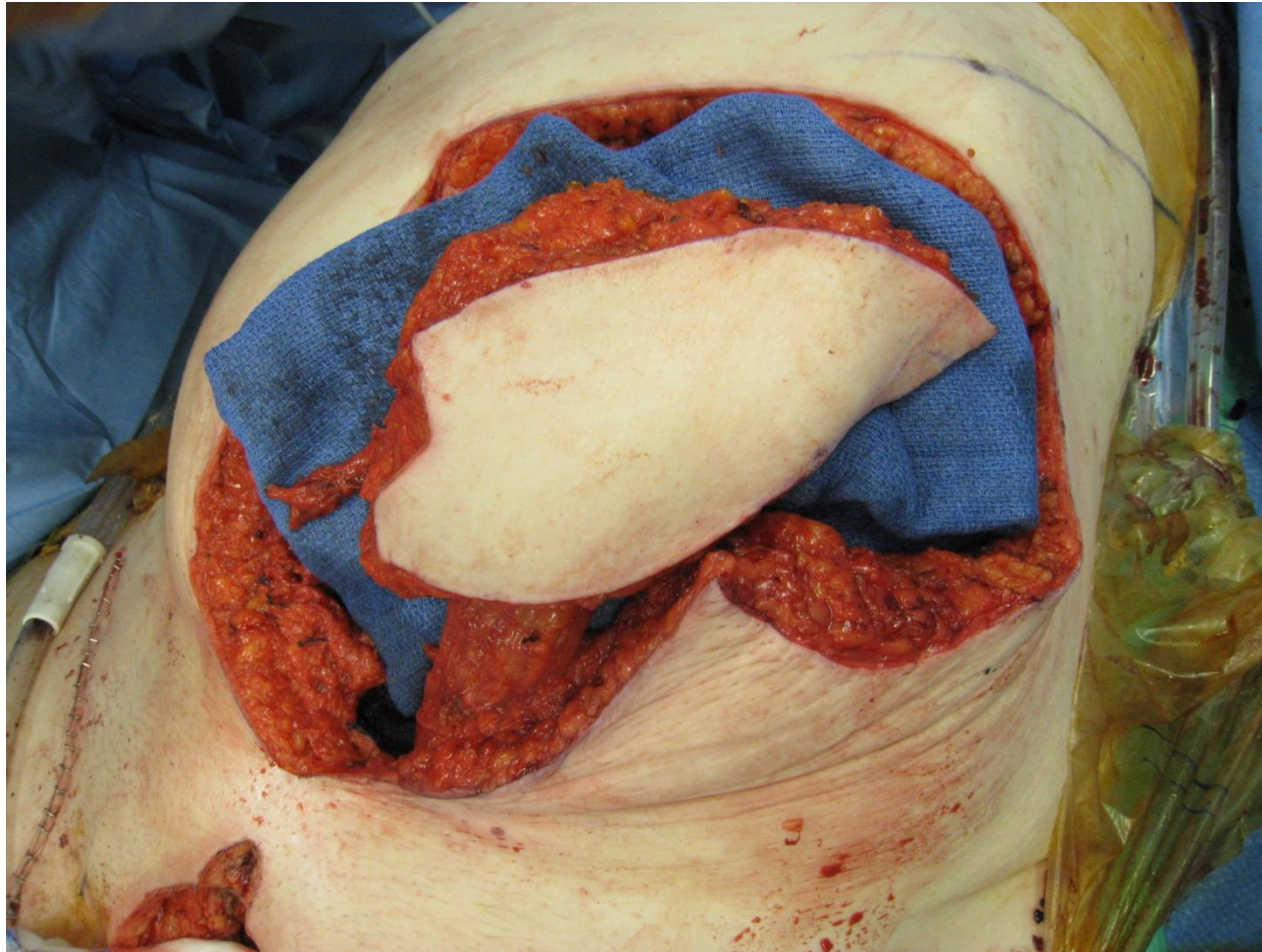

Lambeau de Taylor (Grand Droit)

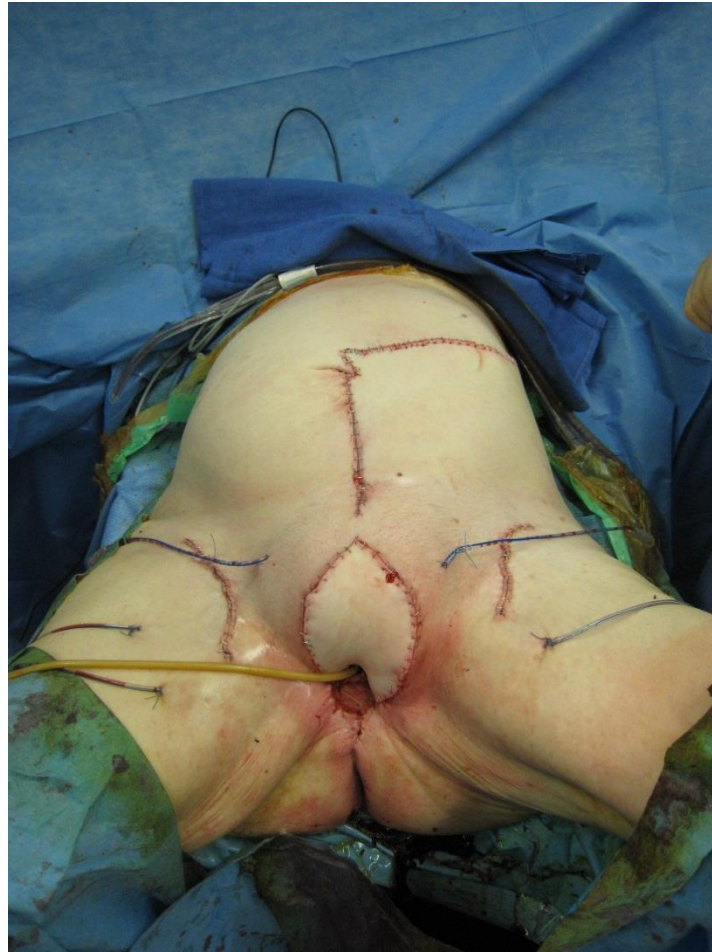Dessin du lambeau



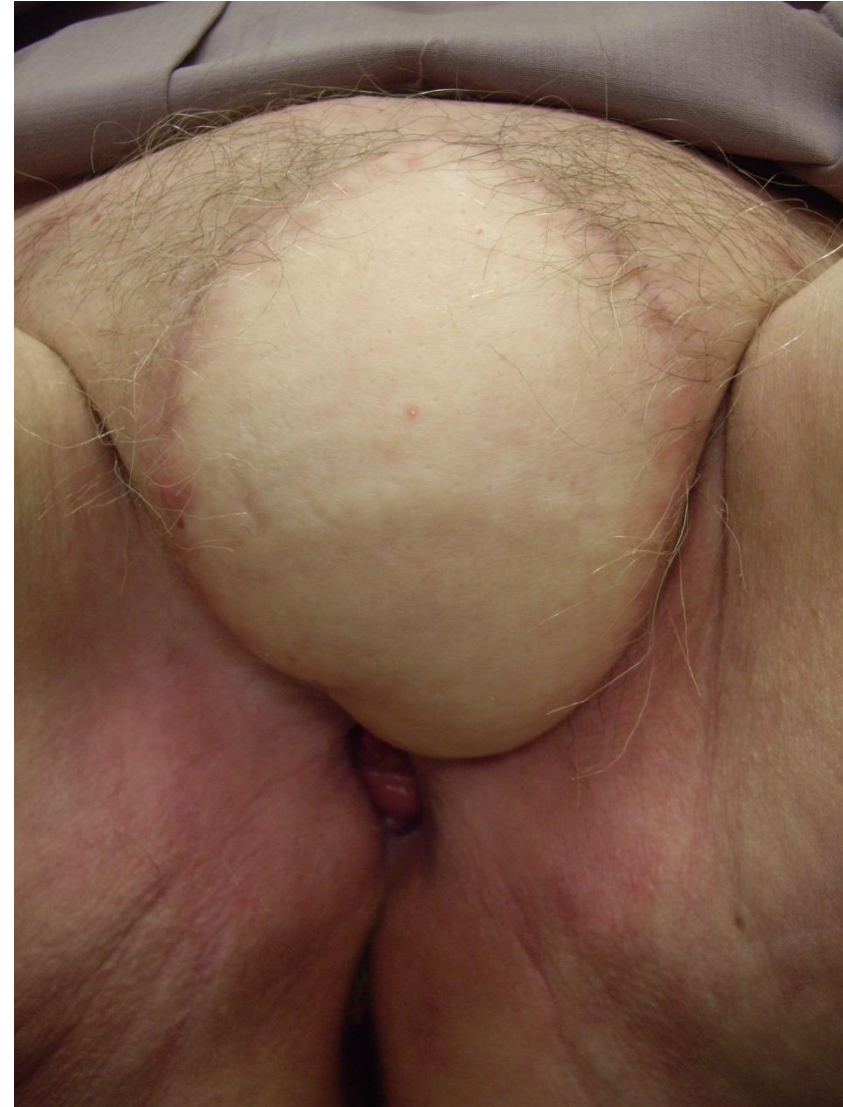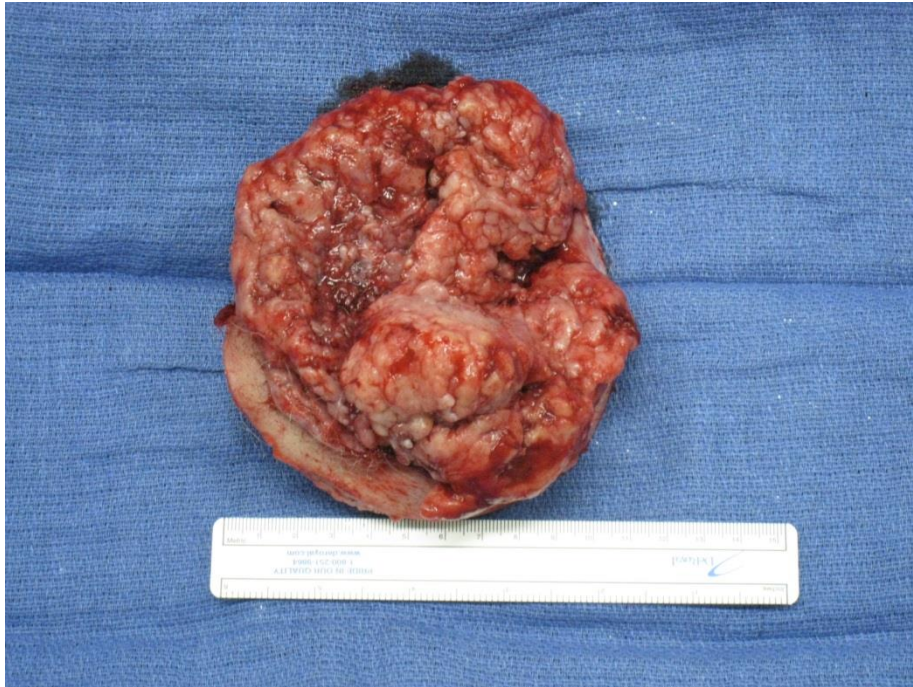
Pédiculisation du Grand Droit

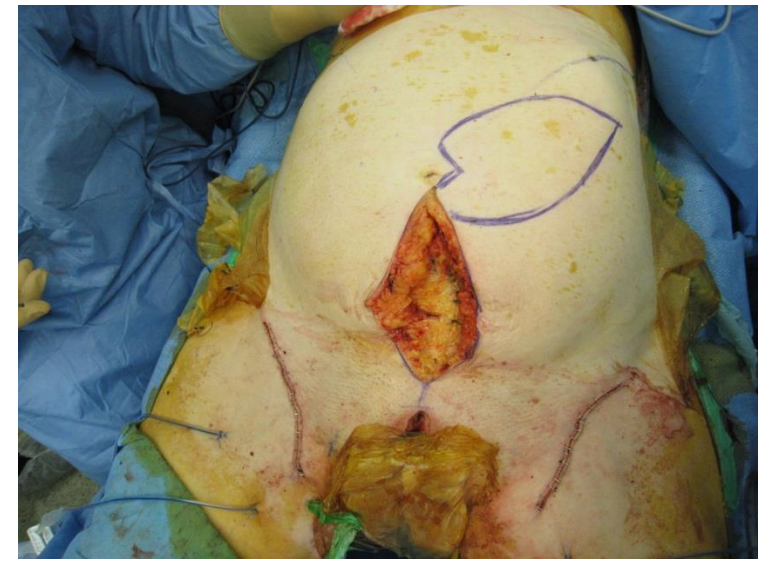
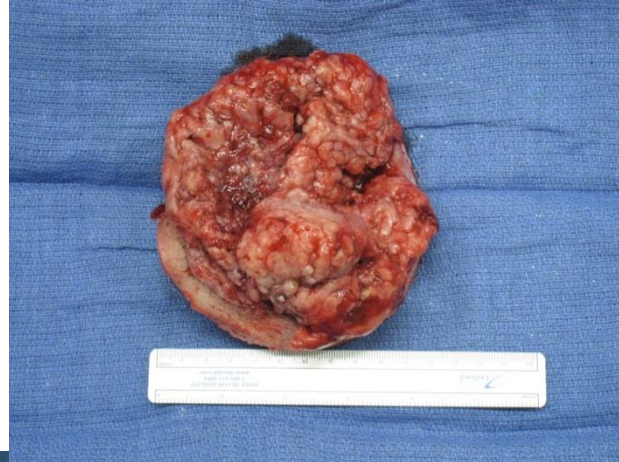
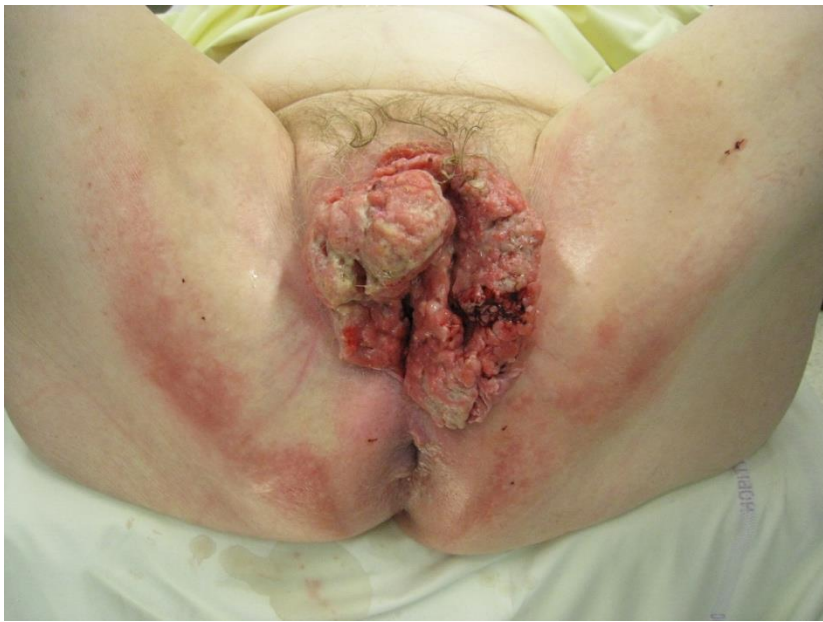Lambeau de Taylor

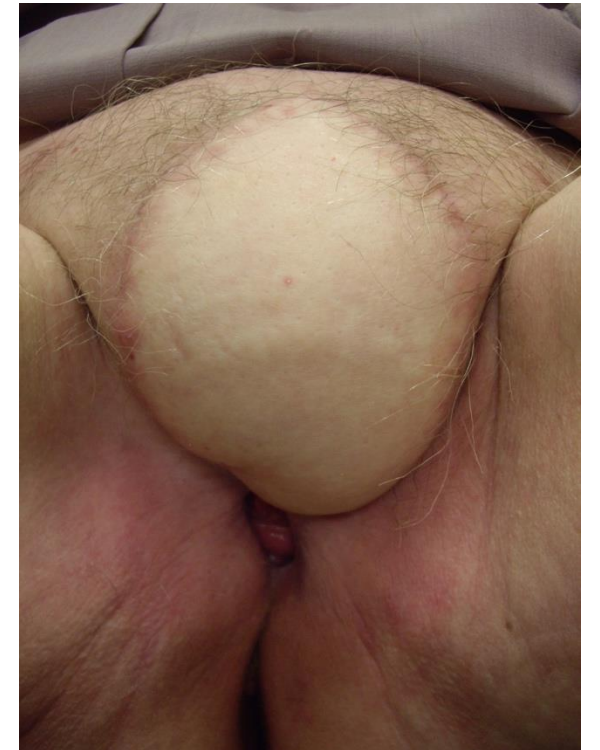
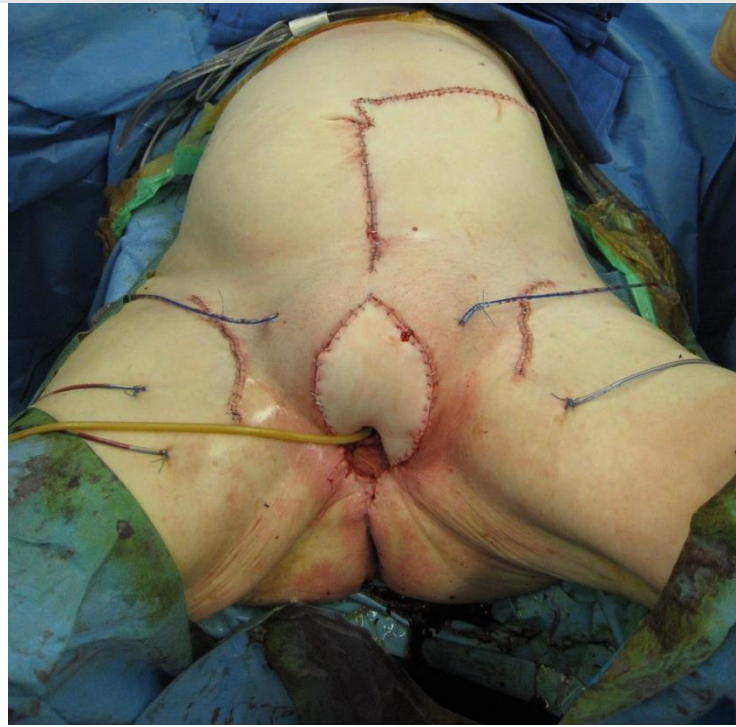
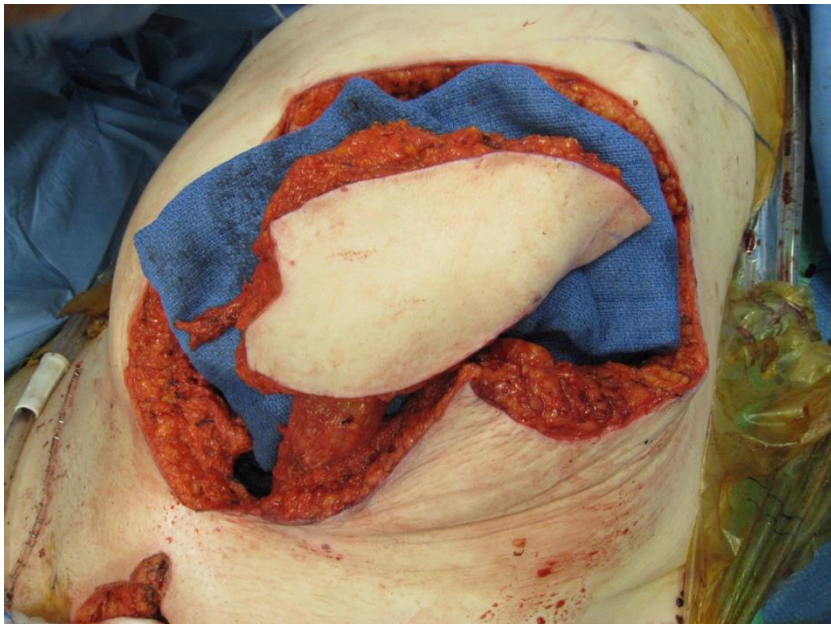

Résultat : pièce et à 2 mois





Lambeau de grand droit abdominal transversal de Taylor





Outcomes of the use of different vulvar flaps for reconstruction during surgery for vulvar cancer



Tock Stéphanie ^{a, *}, Wallet Jennifer ^b, Belhadia Marine ^a, Hudry Delphine ^a, Ghesquière Louise ^a, Narducci Fabrice ^a, Leblanc Eric ^a

^a Department of Gynecological Oncology Surgery, Centre de Lutte Contre le Cancer Oscar Lambret, 3 Rue Combemale, 59020, Lille Cedex, France

^b Department of Statistics, Centre de Lutte Contre le Cancer Oscar Lambret, 3 Rue Combemale, 59020, Lille Cedex, France

Characteristics	Gluteal thigh flap		Rhomboid flap		V-Y flap		Total		p-value
	N = 16		N = 29		N = 16		N = 61		
Age at diagnosis (years)									
Median (Range)	64.2 (36.2–82.2)		64.6 (25.8–87.5)		63.2 (32.6–83.6)		64.6 (25.8–87.5)		0.4
Histology: n, %									
Squamous	14	88%	28	97%	13	81%	55	90%	0.8
Others	2	13%	1	3%	3	19%	6	10%	
FIGO Stage									
<II	5	31%	10	36%	7	44%	22	37%	0.8
≥II	11	69%	18	64%	9	56%	38	63%	
in situ			1						

Expérience du CRLCC Oscar Lambret – Lille
Comparaison : L. Glutéal / L. Rhomboïde / L. V-Y

Quel lambeau ?

	Glutéal		Rhomboïde pudental interne		VY		Total		Pvalue
	n	%	n	%	n	n	%	n	
	N = 17		N = 32		N = 16		N = 65		
Lymphocèle									0.4
Oui	0	0%	3	9%	2	13%	5	8%	
Lymphœdème									0.09
Oui	0	0%	1	3%	3	19%	4	6%	
Reprise chirurgicale <60 jours									0.02*
Oui	12	71%	12	38%	4	25%	28	43%	
Désunion									0.3
Oui	5	29%	11	34%	2	13%	18	28%	
Hématome									0.3
Oui	1	6%	0	0%	1	6%	2	3%	
Abcès									0.4
Oui	2	12%	1	3%	2	13%	5	8%	

Quel lambeau ?

	Glutéal		Rhomboïde Pudental interne		VY			Total	Pvalue
	n	%	n	%	n	n	%	n	
	N = 17		N = 32		N = 16			N = 65	
Nécrose partielle									0.002*
Oui	7	41%	3	9%	0	0%	10	15%	

Préservation de la sexualité dans les lésions malignes vulvaires



En parler

Ouvrir le dialogue



Informier / écouter

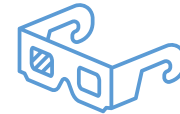Patiente

Partenaire(s)



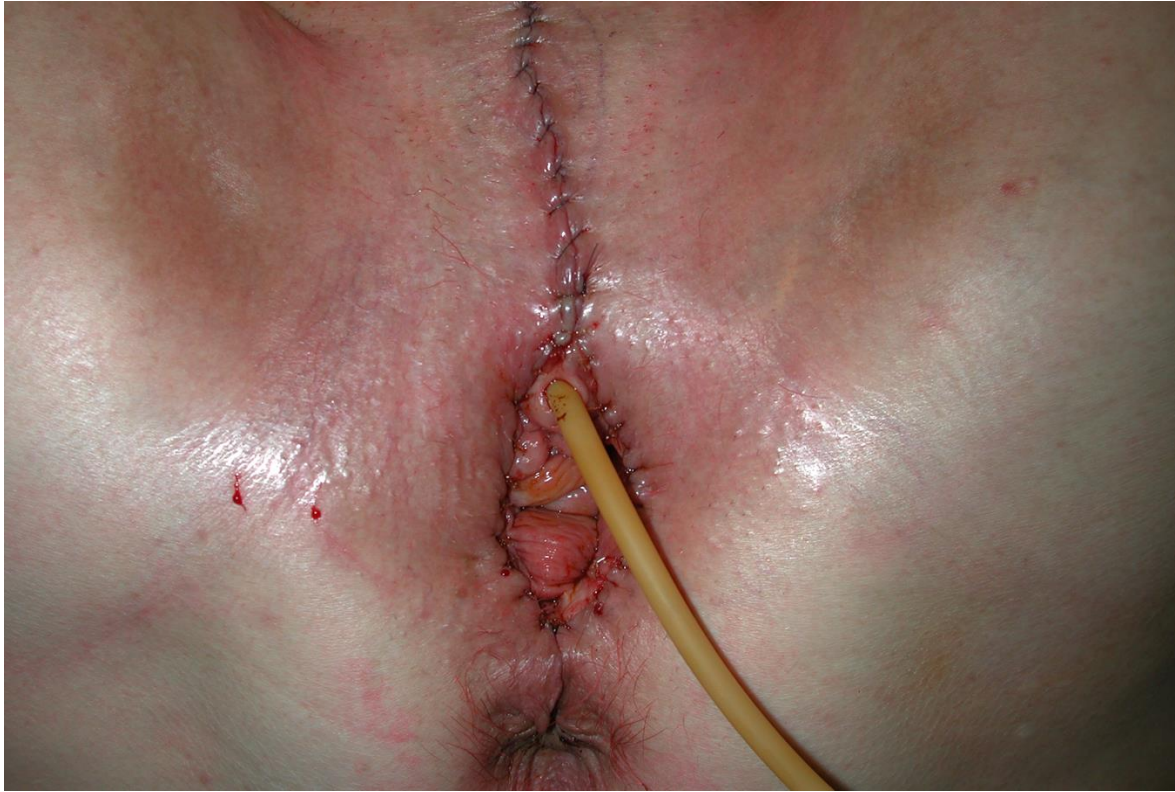
Oncosexologie

Avant Pendant Après

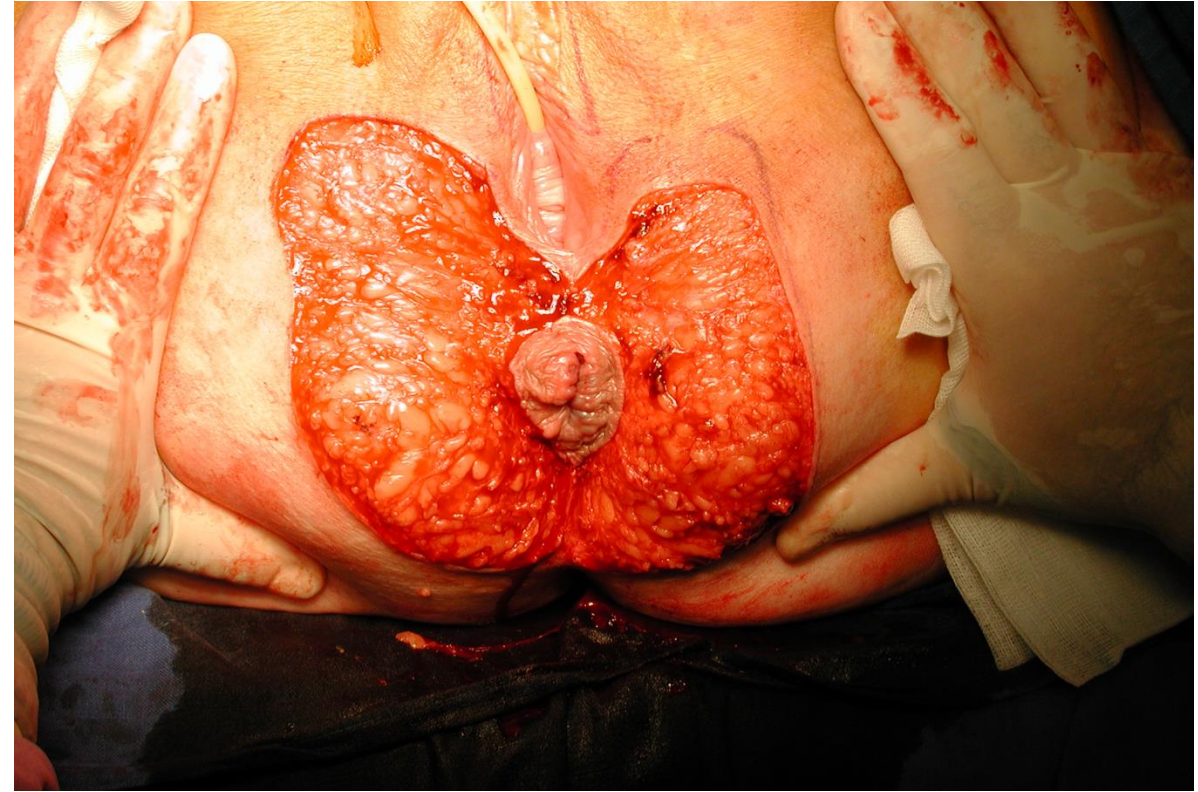


Recherche

Préservation chirurgicale



Vulvectomie totale



Périnectomie superficielle
Greffe de peau mince

Techniques chirurgicales

Trugarez vras d'an holl !

